L-ISSN: 0120-0453
eISSN: 2539-424X

revista SOCOFTAL

Revista de la Sociedad Colombiana de Oftalmología

Vol. 55 • N.º 1 • Enero-Junio 2022

www.revistaSCO.com

PERMANYER
www.permanyer.com

revista SOCOFTAL
Revista de la Sociedad Colombiana de Oftalmología
PERMANYER
Check for updates

EDITORIAL

La salud, ¿un negocio?

Health, a business?

*Alberto Castro**

Departamento de Clínicas Quirúrgicas, Pontificia Universidad Javeriana Cali, Valle del Cauca, Colombia

Una constante en el discurso de muchos directivos médicos de Colombia es que la salud no debe ser un negocio. Según la aversión por la libertad económica del disertante o escritor, este *dictum* puede tener varias acepciones.

La primera, parte del derecho universal a la salud, consagrado en la Constitución y las leyes. Por decreto, todos tenemos derecho a tener salud. Pero ¿cuál es la esencia de un derecho? Que sea inherente al ser humano. Algo que nadie debe poder quitar. Su expresión más sencilla la hizo Jefferson en la Constitución americana enunciando el derecho a la vida, la libertad y la búsqueda de la felicidad. En el interés de precisar, muchos países han elaborado listas de derechos a los que llaman humanos, cuando aplican universalmente o fundamentales si aplican a un país o región. En estos listados no está el derecho a la salud. Está definido el derecho a acceder a la seguridad social o servicios médicos. Se detalla el derecho a ser atendido en condiciones de emergencia sin exigencia de pago previo. Pero la salud, estar sano, saludable, no es un derecho. No es sino pensar, qué pasa cuando me enfermo. ¿Me atropellaron mi derecho? ¿Quién es responsable y quién debe responder? La concepción conduce al absurdo, salvo en escasas excepciones.

La segunda dificultad es definir salud. ¿Como ausencia de enfermedad? ¿Como el disfrute pleno de todas las capacidades físicas y mentales? ¿Dónde está el límite de lo que cada cual requiere para sentirse pleno? No hay que elaborar mucho para entender que sería imposible satisfacer las pretensiones de «salud» de todos.

La tercera es la garantía del derecho para toda la población. Allí es donde el simplismo en Colombia llega a niveles irrisorios: sin consideraciones financieras, como lo han dicho en repetidas ocasiones magistrados, jueces y colegas.

Las sociedades serias que han pretendido cubrir a toda la población con servicios de salud saben que se comienza con un presupuesto. ¿Cuánto del producto interior bruto (PIB) se debe destinar a salud? Las socialdemocracias liberales y prósperas han llegado a una cifra que oscila entre 5,000 y 7,000 dólares de gasto anual per cápita. EE.UU., campeón del gasto en salud, puede llegar a 17,000. Con este 10 a 20% del PIB se asignan prioridades y definen cupos. El tan admirado sistema canadiense, que gasta 5,200, convive con largas listas de espera para consultas, procedimientos diagnósticos y terapéuticos, que tienen su válvula de escape en el vecino libre del sur. No hay sistema de salud social, serio y funcional que no racione la oferta de servicios. En los países más socializados, como Cuba o Canadá, todo se costea centralmente y unos sabios de la salud pública deciden qué se justifica tratar, quién vive y quién muere.

Es lamentablemente tonto seguir repitiendo que la salud es un derecho y que el sucio dinero no debe manchar las batas blancas. Cualquiera que tenga una modesta conexión con la realidad tiene que mirar a la salud como un negocio. Un acto en salud tiene unos costos definidos por el sitio en el que se prestan, los insumos requeridos y el grupo profesional que provee la atención. Y ese costo lo tiene que pagar alguien: el Estado, un sistema de aseguramiento o el bolsillo del

Correspondencia:
*Alberto Castro
E-mail: alberto@castromd.com

Fecha de recepción: 24-04-2022
Fecha de aceptación: 27-04-2022
DOI: 10.24875/RSCO.M22000018

Disponible en internet: 23-05-2022
Rev Soc Colomb Oftalmol. 2022;55(1):1-2
www.revistaSCO.com

0120-0453 / © 2022 Sociedad Colombiana de Oftalmología (SOCOFTAL). Publicado por Permanyer. Este es un artículo *open access* bajo la licencia CC BY-NC-ND (http://creativecommons.org/licenses/by-nc-nd/4.0/).

enfermo. Repetir la necedad de la salud gratis, sin pensar en las implicaciones económicas, llevará siempre a una fábula trágica. Porque si un país tiene un PIB de 16,000 y quiere tener el mismo nivel de quien gasta 7,000, tiene que pensar en que casi el 50% de sus recursos se van en salud y no fantasear con 280 dólares per cápita para dar atención básica. Esta concepción angelical del sistema ha llevado a la debacle financiera del sistema de salud colombiano, basado en emitir órdenes de atención que nunca se van a pagar. Y a la terrible burocratización e ineficiencia de las empresas promotoras de salud (EPS), a la corrupción operando para obtener contratos, para que los paguen, para que acepten facturas infladas. Cuando se pasa un tiempo en este juego irresponsable, la EPS implosiona porque ha gastado mucho más de lo que tiene. No sirven las superintendencias, ni los jueces, ni los mecanismos de control. Cuando ya hay que liquidar la EPS, los prestadores se quedan con sus papelitos de recuerdo.

Entonces, ¿qué habría que hacer? Lo primero es lograr que se aumente el gasto en salud siquiera al 20% del PIB. Eso significa pasar de 1,200 a 3,000, reduciendo la financiación de otros sectores. Con eso podríamos comenzar a parecernos a lo que hacen Israel, República Checa, Portugal o Corea del Sur. Luego hay que presupuestar y crear autorregulación. La forma universalmente probada que estimula y regula cualquier actividad económica, es la libertad. El principio de la libertad de escogencia, tan bellamente consagrado en la ley, es sistemáticamente ignorado. El sistema debe provisionar la atención de urgencias y enfermedades catastróficas y lo que queda es el límite per cápita en gasto, con un copago incremental según estrato. De esa manera cada cual define, según la enfermedad y su condición económica cuánto asume de su bolsillo creando autorregulación para el subsidio. La atención médica, esencial para la vida, sigue las reglas que rigen para la comida, la vivienda, el agua, el transporte y los servicios que son también esenciales.

Es indispensable comenzar a manejar verdaderos indicadores de costo-eficiencia. Por paciente, por enfermedad, por resultados en calidad de vida. Que sean públicos de manera que sean los usuarios quienes puedan juzgar y decidir.

Es necesario educar, sobre todo a los médicos, en que el sistema no está mal porque se haya vuelto negocio. Es más bien porque no se ha manejado como un negocio, en el que las entradas tienen que ser más que las salidas, que la salud va llegando al desastre.

También está la corriente de quienes sostienen que lo grave es que sea un negocio en el que algunos hacen plata, es decir obtienen utilidades sobre su inversión. Quienes así se lamentan, disfrutan de todos los beneficios de una economía libre que se mueve precisamente por el incentivo económico. Desde luego que el sector salud se ha caracterizado por la existencia de fundaciones y entes sin ánimo de lucro que no reparten utilidades. Pero pocos piensan que para que las fundaciones sean posibles, tiene que haber empresas prósperas y muchos ricos que hayan ganado muy bien, para que estén dispuestos a compartir subsidiando hospitales. Si se busca que haya flujo de dinero hacia la salud, esta debe tener negocios prósperos. No es sano que el desarrollo de la Salud dependa de la buena voluntad de unos pocos privilegiados. En el modelo de economía libre es precisamente la viabilidad de los negocios lo que atrae interés y capital. El sector financiero es próspero y organizado porque tiene unos márgenes bien establecidos. El sector manufacturero o de distribución de alimentos funcionan porque son negocios. El sector de la salud en Colombia se ha convertido en un desastre por la miope y cándida visión, que sostiene que la enfermedad no se combate con plata, cuando la verdad es que van a sobrevivir los pocos que llevan una estricta contabilidad de sus gastos y saben por tanto a qué precio pueden vender sus servicios. Las multinacionales que están comprando clínicas y hospitales saben que la comprensión del concepto en Colombia es todavía muy primitiva y que pueden volver las empresas más productivas, precisamente porque las convierten en mejores negocios. ¿Y cuál es el efecto para el consumidor? Lo mismo que cualquier sector que opera con libertad: mejora la calidad, el acceso y bajan los precios. Las leyes de la economía, como las de la física, no hacen excepciones.

revista SOCOFTAL
Revista de la Sociedad Colombiana de Oftalmología
PERMANYER
Check for updates

ARTÍCULO ORIGINAL

Caracterización epidemiológica de pacientes con uveítis en el suroccidente colombiano

Epidemiological characterization of patients with uveitis in southwestern Colombia

*Ivana Nieto-Aristizábal[1], Tatiana Delgado[2], Juan C. Mosquera-Hernández[2], Juan C. Bonilla[2], Juan D. Bolaños[2], Andrés Hormaza-Jaramillo[3,4], Kelly J. Sánchez[5], Sandra García[6] y Gabriel J. Tobón[3,4]**

[1]Centro de Investigaciones Clínicas, Fundación Valle del Lili; [2]Facultad de Ciencias de la Salud, Escuela de Medicina, Universidad Icesi; [3]Departamento de Medicina Interna, Unidad de Reumatología, Fundación Valle del Lili; [4]Facultad de Ciencias de la Salud, Centro de Investigación en Reumatología, Autoinmunidad y Medicina Traslacional, Universidad Icesi; [5]Facultad de Ciencias de la Salud, Unidad de Oftalmología, Pontificia Universidad Javeriana; [6]Unidad de Oftalmología, Fundación Valle del Lili. Valle del Cauca, Cali, Colombia

Resumen

Introducción: *La etnicidad y la geografía se han descrito como determinantes de la presentación clínica de la uveítis y su etiología.* **Objetivo:** *Caracterizara los pacientes del suroccidente colombiano con uveítis.* **Material y métodos:** *Estudio retrospectivo, del 2011 al 2019, en Cali, Colombia. Se evaluaron características demográficas, clínicas, etiológicas y desenlaces de pacientes con uveítis.* **Resultados:** *Se incluyeron 144 pacientes. La edad fue 51.5 (35.2-61.7) años, 80 (55.5%) fueron mujeres. El 66% (n = 95) presentó uveítis anterior. De las manifestaciones clínicas, el ojo rojo fue la más frecuente, seguido de dolor ocular. La mayoría tuvo síntomas < 12 semanas, presentó agudeza visual de 20/20-20/40 y rangos de presión intraocular entre 10 y 22 mmHg. De las etiologías, 20 (17.9%) continuaban en estudio y 7 (6.3%) fueron no definidas/idiopáticas. Trauma se vio en 12 (10.7%), la asociada a HLA-B27 en 10 (8.9%) y toxoplasmosis en 8 (7.1%).* **Conclusión:** *Es la primera caracterización de la uveítis en el suroccidente colombiano.*

Palabras clave: *Uveítis. Iridociclitis. Epidemiología. Manifestaciones clínicas. Etiología. Desenlaces.*

Abstract

Background: *Ethnicity and geography have been described as determinants of the clinical presentation of uveitis and its etiology.* **Objective:** *To characterize patients from southwestern Colombia with uveitis.* **Material and methods:** *Retrospective study, from 2011 to 2019, in Cali, Colombia. Demographic, clinical, etiological characteristics and outcomes of patients with uveitis were evaluated.* **Results:** *144 patients were included. The age was 51.5 (35.2-61.7) years, 80 (55.5%) were women. 66% (n = 95) presented anterior uveitis. Of the clinical manifestations, the red eye was the most frequent, followed by ocular pain. Most had symptoms < 12 weeks, visual acuity of 20/20-20/40 and intraocular pressure ranges between 10-22 mmHg. Of the etiologies, 20 (17.9%) were still under study and 7 (6.3%) were undefined/idiopathic. Trauma was seen in 12 (10.7%), that associated with HLA-B27 in 10 (8.9%) and toxoplasmosis in 8 (7.1%).* **Conclusion:** *It is the first characterization of uveitis in southwestern Colombia.*

Keywords: *Uveitis. Iridocyclitis. Epidemiology. Clinical manifestations. Treatment. Outcomes.*

Correspondencia:
*Gabriel J. Tobón
E-mail: gjtobon@icesi.edu.co

Fecha de recepción: 06-09-2021
Fecha de aceptación: 23-01-2022
DOI: 10.24875/RSCO.21000007

Disponible en internet: 23-05-2022
Rev Soc Colomb Oftalmol. 2022;55(1):3-10
www.revistaSCO.com

0120-0453 / © 2022 Sociedad Colombiana de Oftalmología (SOCOFTAL). Publicado por Permanyer. Este es un artículo *open access* bajo la licencia CC BY-NC-ND (http://creativecommons.org/licenses/by-nc-nd/4.0/).

Introducción

La uveítis es una enfermedad relativamente rara, que comprende la inflamación de la úvea, la cual está conformada por el iris, el cuerpo ciliar y la coroides. Según la ubicación anatómica de la zona de inflamación se divide en uveítis anterior, intermedia y posterior[1-4]. Si bien es una enfermedad poco frecuente, es potencialmente deletérea para el globo ocular, representando hasta el 10% de la ceguera legal en los países industrializados, siendo entonces la cuarta causa de ceguera en el mundo y generando un gran impacto en la calidad de vida de los pacientes[1,5,6]. En el mundo, la prevalencia de la enfermedad cambia según la ubicación anatómica, siendo en los países occidentales la uveítis anterior la más común, en el 50% de los casos, seguida por uveítis posterior en el 15-30% y por último la uveítis intermedia[7,8]. Un subtipo de la enfermedad denominado panuveítis se ha descrito como la uveítis más común en Suramérica, África y Asia[7,8].

Respecto a su etiología, la más común es la idiopática, especialmente en los casos de uveítis anterior e intermedia[9]. Otras causas se definen como de origen infeccioso y no infeccioso, las cuales tienen una diferencia epidemiológica importante al comparar países desarrollados con aquellos en desarrollo. La uveítis de origen infeccioso tiene una prevalencia importante en países en desarrollo, representando un 30-50% de los casos, mientras que en países desarrollados occidentales representan el 3.8-17.7%[9]. Las causas no infecciosas son mucho más prevalentes en los países desarrollados[9]. Por otro lado, también se sabe que la uveítis está fuertemente asociada a enfermedades sistémicas de origen inflamatorio[10], como la espondilitis anquilosante, la artritis reactiva, la artritis psoriásica y la enfermedad inflamatoria intestinal; todas enfermedades que componen el grupo de las espondiloartropatías[5,11,12].

Se conoce que en Latinoamérica es una enfermedad prevalente, no obstante, pocos países han realizado estudios descriptivos de la enfermedad, entre los que se encuentran Colombia y Argentina[7,13]. En un estudio realizado en Bogotá en el año 2009 se encontró que la uveítis más común era la posterior en el 36% de los casos y la panuveítis en el 31%, seguida por uveítis anterior en el 29%, y por último la uveítis intermedia en el 4%[7,13]. La etiología más frecuente en Colombia fue la toxoplasmosis (39.8%), seguida de uveítis idiopática (18.8%) y toxocariasis (6.3%)[13].

La uveítis varía en sus patrones de presentación según factores geográficos y étnicos, entre otros. Por esto, nuestro estudio tiene como objetivo describir las características clínicas, etiológicas, de tratamiento y desenlaces de los pacientes con diagnóstico de uveítis tratados un centro de alta complejidad del suroccidente colombiano, conocido por su población multiétnica.

Métodos

Se realizó un estudio observacional y retrospectivo en Fundación Valle del Lili, en Cali, Colombia, desde enero del 2011 a septiembre del 2019. El estudio fue aprobado por el comité de ética institucional (protocolo 1434). La información fue obtenida a partir de registros electrónicos de historia clínica. Para seleccionara los pacientes, se solicitó al departamento de estadística un listado de todos los que tuvieran código CIE-10 H200, correspondiente a iridociclitis aguda y subaguda. Posteriormente se revisó cada una de las historias clínicas para seleccionar a los pacientes que realmente tuvieran el diagnóstico de uveítis. Los pacientes con ausencia significativa de información fueron excluidos.

Se evaluaron características demográficas, clínicas y de tratamiento al momento del diagnóstico. En los pacientes que tuvieran además casos previos de uveítis, se recopiló información sobre número de episodios previos y etiología. Para evaluar los desenlaces, se revisaron las historias clínicas de control posteriores a la finalización del tratamiento, o la última historia de seguimiento disponible en pacientes que no continuaron asistiendo a la institución. Para evaluar las características clínicas, los pacientes se clasificaron según la localización de la uveítis en: ojo derecho (OD), ojo izquierdo (OI) y ambos ojos (AO).

Las variables cualitativas se expresan en proporciones y las variables cuantitativas como mediana (rango intercuartílico) y promedio (desviación estándar), según la distribución de normalidad basados en el test de Shapiro-Wilk.

Resultados

Características generales

Se incluyeron 144 pacientes con diagnóstico de uveítis. La mediana de edad al momento de la inclusión fue de 51.5 (35.2-61.7) años y la mayoría fueron mujeres (n = 80, 55.5%). Encontramos que 61 (42.4%) pacientes tenían antecedente de enfermedad y/o cirugía ocular; la más frecuente fue catarata en 19 (13.2%)

pacientes, seguido de defectos refractivos en 7 (4.9%). Adicionalmente evaluamos antecedentes patológicos que tuvieran algún componente inflamatorio, autoinmune o inmunitario, encontrando que los principales diagnósticos fueron hipotiroidismo y espondiloartropatías en 12 (8.3%) pacientes cada una (Tabla 1).

Tabla 1. Características demográficas y antecedentes patológicos

Características, n (%)	n = 144 (100%)
Demográficas	
Edad	51.5 (35.2-61.7)*
Mujeres	80 (55.5)
Enfermedad y/o cirugía ocular	61 (42.4)
Catarata	19 (13.2)
Defecto refractivo	7 (4.9)
Glaucoma	6 (4.2)
Toxoplasmosis	5 (3.5)
Queratitis	4 (2.8)
Vitrectomía	4 (2.8)
Compromiso de párpados	3 (2.1)
Desprendimiento de retina	3 (2.1)
Trauma	1 (0.7)
Enfermedades inflamatorias, autoinmunes o inmunitarias	
Hipotiroidismo	12 (8.3)
Espondilitis anquilosante/espondiloartropatía	12 (8.3)
Artritis reumatoide	4 (2.8)
Artritis idiopática juvenil	3 (2.1)
Psoriasis	3 (2.1)
Sarcoidosis	2 (1.4)
Osteoartritis	1 (0.7)
Artritis reactiva	1 (0.7)
Enfermedad inflamatoria intestinal	1 (0.7)
Lupus eritematoso sistémico	1 (0.7)
Policondritis recidivante	1 (0.7)
Vitíligo	1 (0.7)
Fiebre reumática	1 (0.7)
Hipogammaglobulinemia	1 (0.7)
Hepatitis autoinmune	1 (0.7)
Síndrome de Blau	1 (0.7)
VIH	1 (0.7)

*Mediana (rango intercuartílico).
VIH: virus de la inmunodeficiencia humana.

Características clínicas al momento de la inclusión

De los 144 pacientes con uveítis, 68 (47.2%) tuvieron afectación del OD, 60 (41.7%) del OI y 16 (11.1%) de AO. La uveítis anterior fue la clasificación anatómica más comúnmente encontrada (n = 95, 66%) (Tabla 2).

En cuanto al cuadro clínico, el ojo rojo fue la manifestación que más se presentó (OD: n = 37/68, 54.4%, OI: n = 37/61.7% y AO: n = 11/16, 68.8%). Las siguientes manifestaciones más frecuentes fueron dolor ocular y visión borrosa. Por su parte, la duración de los síntomas fue mayoritariamente menor de 12 semanas al momento del diagnóstico (Tabla 2).

La agudeza visual estuvo en un rango de 20/20-20/40 en 46 (67.6%) pacientes que tenían compromiso del OD, 37 (61.7%) con compromiso del OI y en aquellos con afectación de AO, 9 (56.3%) del OD y 10 (62.5%) del OI (Tabla 2). Ningún paciente presentó ceguera al momento del diagnóstico.

En términos de celularidad, el grado más frecuente fue de 1+, con proporciones similares entre todas las localizaciones: OD, n = 35/68 (51.5%); OI, n = 25/60 (41.7%), y AO 8/16 (50%). Por otro lado, una presión intraocular entre 10-22 mmHg fue encontrada en una cantidad mayor de pacientes, en comparación con los que presentaron < 10 y > 22 mmHg (Tabla 2). El tipo de inflamación fue descrito en 24 (16.7%) pacientes, de los cuales en 9 (6.2%) de ellos fue granulomatosa y en 15 (10.4%) fue no granulomatosa. Las complicaciones se mostraron de forma variable en las diferentes localizaciones (Tabla 2).

Pacientes con antecedente de uveítis

De los 144 pacientes incluidos, 43 (29.9%) contaban con episodios de uveítis en el pasado. La tabla 3 describe dichos episodios.

Etiología

El estudio de la causa de la uveítis se realizó en 112 (77.8%) pacientes del total de 144; en algunos se realizó el diagnóstico etiológico a partir de la historia clínica y hallazgos al examen oftalmológico, y/o estudios de laboratorio y/o imágenes diagnósticas. Otros casos fueron considerados como uveítis leve por criterio médico y fueron tratados sin estudios adicionales. Adicionalmente, algunos de los pacientes en quienes se iniciaron estudios para identificar la causa de uveítis fueron perdidos en el seguimiento y algunos continuaban en estudio al momento de la evaluación final, 20 (17.9%); 7 (6.3%) se clasificaron como causa no definida o idiopática.

Se encontraron diferentes causas relacionadas con el diagnóstico de uveítis. Entre ellas, las infecciosas correspondieron principalmente a toxoplasmosis, vista en 8 (7.1%) pacientes. De las no infecciosas, la enfermedad asociada a antígeno leucocitario humano (HLA) B27 fue la más frecuente, en 10 (8.9%), seguida del síndrome de hipertensión arterial, visto en 4 (3.6%) de los pacientes. La uveítis de causa traumática se

Tabla 2. Características clínicas de los pacientes al momento de la inclusión*

Características clínicas uveítis, n (%)	OD n = 68 (47.2%)	OI n = 60 (41.7%)	AO n = 16 (11.1%)	
			OD	OI
Clasificación anatómica				
Anterior	47 (69.1)	40 (66.7)	8 (50)	8 (50)
Intermedia	2 (2.9)	1 (1.7)	2 (12.5)	1 (6.3)
Posterior	3 (4.4)	2 (3.3)	0 (0)	0 (0)
Panuveítis	8 (11.8)	5 (8.3)	4 (25)	4 (25)
Manifestaciones clínicas				
Ojo rojo	37 (54.4)	37 (61.7)	11 (68.8)	11 (68.8)
Dolor ocular	34 (50)	31 (51.7)	9 (56.3)	10 (62.5)
Visión borrosa	26 (38.2)	27 (45)	8 (50)	7 (43.8)
Fotofobia	20 (29.4)	19 (31.7)	3 (18.7)	3 (18.7)
Hipopión	1 (1.5)	1 (1.7)	1 (6.3)	1 (6.3)
Hifema	0 (0)	3 (5)	0 (0)	0 (0)
Duración síntomas				
< 12 semanas	42 (61.8)	37 (61.7)	11 (68.8)	11 (68.8)
> 12 semanas	22 (32.4)	10 (16.7)	2 (12.5)	2 (12.5)
Agudeza visual				
20/20-20/40	46 (67.6)	37 (61.7)	9 (56.3)	10 (62.5)
20/50-20/150	12 (17.6)	8 (13.3)	4 (25)	1 (6.3)
20/200-20/400	5 (7.4)	3 (5)	1 (6.3)	2 (12.5)
Cuenta dedos	1 (1.5)	4 (6.7)	0 (0)	0 (0)
Movimiento de manos	1 (1.5)	2 (3.3)	1 (6.3)	1 (6.3)
Percepción de luz	2 (2.9)	0 (0)	0 (0)	0 (0)
Biomicroscopia				
Celularidad				
½ +	9 (13.2)	9 (15)	3 (18.7)	3 (18.7)
1+	35 (51.5)	25 (41.7)	8 (50)	8 (50)
2+	17 (25)	17 (28.3)	2 (12.5)	2 (12.5)
3+	3 (4.4)	8 (13.3)	3 (18.7)	3 (18.7)
4+	4 (5.9)	1 (1.7)	0 (0)	0 (0)
Presión intraocular (mmHg)				
< 10	8 (11.8)	13 (21.7)	3 (18.7)	2 (12.5)
10-22	50 (73.5)	48 (80)	12 (75)	13 (81.3)
> 22	8 (11.8)	9 (15)	1 (6.3)	1 (6.3)
Complicaciones				
Sinequias	10 (14.7)	7 (11.7)	2 (12.5)	3 (18.7)
Vitritis	10 (14.7)	7 (11.7)	1 (6.3)	2 (12.5)
Catarata	5 (7.4)	3 (5)	3 (18.8)	5 (31.3)
Edema macular	4 (5.9)	3 (5)	0 (0)	1 (6.3)
Queratopatía en banda	3 (4.4)	1 (1.7)	0 (0)	0 (0)
Glaucoma	3 (4.4)	3 (5)	1 (6.3)	1 (6.3)
Desprendimiento de retina	1 (1.5)	0 (0)	0 (0)	0 (0)
Hemorragia vítrea	1 (1.5)	1 (1.7)	0 (0)	0 (0)
Edema nervio óptico	1 (1.5)	2 (3.3)	3 (18.7)	0 (0)
Ceguera	0 (0)	1 (1.7)	0 (0)	0 (0)
Membrana epirretiniana	0 (0)	2 (3.3)	1 (6.3)	1 (6.3)

*Cada paciente fue clasificado según la localización de la uveítis en OD, OI y AO.
OD: ojo derecho; OI: ojo izquierdo; AO: ambos ojos.

presentó únicamente en pacientes con compromiso unilateral, para un total de 13 (11.6%) pacientes. Entre los mecanismos de trauma, se encontró que cuatro casos se dieron durante la práctica de algún deporte, dos se asociaron a violencia, dos a trauma con objetos contundentes, uno a quemadura por láser, uno por trauma con rama de árbol y uno se debió a accidente laboral (Tabla 4).

Tabla 3. Casos con historia previa de uveítis

Características, n (%)	n = 43 (100%)
Número de episodios previos	
1	16 (37.2)
> 1	21 (48.8)
Localización	
OD	16 (37.2)
OI	7 (16.3)
AO	7 (16.3)
Clasificación anatómica	
Anterior	17 (39.5)
Intermedia	2 (4.7)
Posterior	2 (4.7)
Panuveítis	0 (0)
Etiología	
Inflamatoria	15 (34.9)
Infecciosa	3 (7)
Posquirúrgica	2 (4.7)
Hipertensión arterial	2 (4.7)
Sarcoidosis	1 (2.3)
Espondilitis anquilosante	1 (2.3)
Artritis reumatoide	1 (2.3)
Artritis idiopática juvenil	1 (2.3)
Asociada a HLA-B27	1 (2.3)
Síndrome VKH	1 (2.3)
Síndrome de Blau	1 (2.3)
Heterocrómica de Fuchs	1 (2.3)
Vasculitis	1 (2.3)
Tiempo entre episodio previo y actual	
< 3 meses	7 (16.3)
> 3 meses	22 (51.2)

OD: ojo derecho; OI: ojo izquierdo; AO: ambos ojos; VKH: Vogt-Koyanagi-Harada.

Tabla 4. Etiologías relacionadas con la uveítis*

Etiología, n (%)	n = 112 (100%)
Infecciosa	
Toxoplasmosis	8 (7.1)
Herpes simple	7 (6.3)
Herpes zóster	4 (3.6)
Viral (patógeno no determinado)	2 (1.8)
HTLV	2 (1.8)
Sífilis	2 (1.8)
No infecciosa	
Asociada a HLA-B27	10 (8.9)
Hipertensión arterial	4 (3.6)
Síndrome Vogt-Koyanagi-Harada	3 (2.7)
Sarcoidosis	2 (1.8)
Artritis idiopática juvenil	2 (1.8)
Pars planitis	2 (1.8)
Artritis reumatoide	1 (0.9)
Artritis psoriásica	1 (0.9)
Leucemia linfocítica crónica	1 (0.9)
Artritis reactiva	1 (0.9)
Espondilitis anquilosante	1 (0.9)
Trauma	13 (11.6)
Abierto	3 (2.7)
Cerrado	9 (8.0)
Asociado a fármacos	
Retirada de esteroides	9 (8.0)
Alendronato	1 (0.9)
Otras	
En estudio	20 (17.9)
Idiopática/no definida	7 (6.3)
Posquirúrgica	10 (8.9)

*Un paciente con afectación del ojo izquierdo tuvo dos causas asociadas, posquirúrgica y retirada de esteroides.
HTLV: virus linfotrópico humano de células T; HLA: antígeno leucocitario humano.

Tratamiento

Evaluamos los medicamentos que se indicaron inicialmente al momento del diagnóstico, encontrando que el que más se administró fue esteroide tópico en 120 (83.3%) pacientes, seguido de antiinflamatorios no esteroideos (AINE) tópicos (n = 65, 45.1%). También se indicaron medicamentos inmunosupresores en menor cantidad. Las uveítis infecciosas fueron tratadas con antibióticos y antivirales en esquemas variables según aplicara, por lo que no se indican las dosis (Tabla 5).

Desenlaces

De los 144 pacientes, 115 (79.9%) contaban con información de desenlaces, ya que no todos completaron el seguimiento hasta finalizar el tratamiento y algunos solo asistieron a la consulta inicial. Encontramos que en la mayoría de pacientes (n = 75, 65.2%) la agudeza visual permaneció sin cambios, aquí vale la pena tener en cuenta que al inicio la mayor proporción se encontraba con agudeza visual normal; así mismo 30 (26.1%) presentaron mejoría de agudeza visual. También, en la mayoría (n = 86, 74.8%) la celularidad fue negativa, así como la presión intraocular se presentó en un rango normal de 10-22 mmHg en 94 (81.7%) pacientes (Tabla 6).

Discusión

Nuestro artículo corresponde a una caracterización clínica y epidemiológica de 144 pacientes con diagnóstico de uveítis en el suroccidente de Colombia. Encontramos que la edad al momento del diagnóstico estaba alrededor de los 51 años, similar a lo que han reportado otros estudios con promedios de edad de 46[14] y 44[15] años; un estudio del Reino Unido describió que el 77.8% de sus pacientes estaban en edades entre los 16 y 65 años, un 13.4% por debajo de los 16 y el 8.8% por encima de los 65[16]. Diferentes series han mostrado que la prevalencia de uveítis entre hombres

Tabla 5. Tratamiento

Tratamiento, n (%)	n = 144 (100%)	Dosis
Tópico		
Esteroide tópico	120 (83.3)	6 (4-8)* VD
AINE tópico	65 (45.1)	3 (3-3)* VD
Anticolinérgico	42 (29.2)	3 (2-3)* VD
Inhibidores de la anhidrasa carbónica	20 (13.9)	2 (2-2)* VD
Inmunosupresor		
Esteroide sistémico	11 (7.6)	50 (15-50)* mg/día
Ciclosporina	3 (2.1)	100 (100-200)* mg/día
Metotrexato	7 (4.9)	15 (8.7-28.7)* mg/semana
Sulfasalazina	1 (0.7)	1,000 mg/día
Inhibidores TNF-α	3 (2.1)	40 mg cada 15/30 días
Interferón alfa	1 (0.7)	SD
Antimicrobiano	18 (12.5)	
Antibiótico	9 (6.3)	-
Antiviral		-

*Mediana (rango intercuartílico).
AINE: antiinflamatorios no esteroideos; TNF-α: factor de necrosis tumoral alfa; VD: veces por día; SD: sin dato.

Tabla 6. Desenlaces clínicos postratamiento en pacientes con consulta de seguimiento

Desenlaces, n (%)	n = 115 (100%)
Agudeza visual	
Sin cambios	75 (65.2)
Mejoró	30 (26.1)
Empeoró	7 (6.1)
Celularidad	
½ +	5 (4.3)
1+	16 (13.9)
2+	3 (2.6)
3+	3 (2.6)
4+	0 (0)
Sin celularidad	86 (74.8)
Presión intraocular (mmHg)	
< 10	16 (13.9)
10-22	94 (81.7)
> 22	5 (4.3)

y mujeres es cercana a 1:1[9]. En nuestra cohorte, un poco más de la mitad (55.5%) fueron mujeres, lo cual se asemeja a otras con 54.1%[16] y 59.4%[17].

En nuestro caso, el 11.1% se presentó de forma bilateral, mientras que el 88.9% de forma unilateral, muy similar al 73.4% visto por Mercanti et al.[15]. Adicionalmente, tuvimos afectación similar del OD (47.2%) y el OI (41.7%), hallazgo que es comparable con el estudio de Jones[16], en el que el OD estuvo afectado en un 50.2 vs. 49.8% del OI.

Por otro lado, los antecedentes patológicos tanto oftalmológicos como sistémicos son de interés, puesto que enfermedades con componentes inflamatorios pueden desencadenar uveítis. Este es el caso de las espondiloartropatías, la sarcoidosis y el síndrome de Behçet[11,18], entre otras que podrían orientar hacia una causa en las uveítis no infecciosas. Los antecedentes de cirugía de catarata y agudeza visual reducida se asocian a presentaciones más crónicas de la uveítis[2]. Nuestros pacientes presentaban diferentes comorbilidades, siendo el hipotiroidismo y las espondiloartropatías las más frecuentes (n = 12, 8.3%). El estudio de Borkar et al.[19] reportó que los pacientes con enfermedad tiroidea tenían 1.7 veces más posibilidades de desarrollar uveítis comparados con controles.

En concordancia con estudios epidemiológicos que reportan la uveítis anterior como la clasificación que corresponde a la mitad de los casos vistos globalmente[4,7,20], esta fue también la más vista en nuestros pacientes. Si bien puede ser asintomática, encontramos que ojo rojo[21], dolor ocular, visión borrosa y fotofobia fueron las manifestaciones que más se presentaron, tal como se describe en la literatura el cuadro clínico típico de la uveítis[2,6]. Adicionalmente, fue predominantemente limitada siguiendo el criterio de duración de síntomas menor a 12 semanas[22]. Como se sabe, en la uveítis la presión intraocular puede disminuirse o aumentarse, bien sea por la inflamación[23], el uso de esteroides, presencia de sinequias o alteraciones en el cuerpo ciliar[6]. En nuestro grupo encontramos que el porcentaje de pacientes en estos extremos fue mucho menor comparada con aquellos en rangos de presión intraocular normal.

En cuanto a las complicaciones vistas en nuestra serie, cada una tuvo frecuencias de presentación distintas según la localización de la uveítis. Sin embargo, vimos que la vitritis y las sinequias fueron las que más se presentaron, seguido de cataratas. Un estudio llevado a cabo en España mostró que de 500 pacientes con uveítis, el 10% desarrolló catarata, el 8% sinequias y ninguno vitritis[24]. Este mismo grupo encontró pérdidas moderadas-severas de visión en un 13.5% correspondiente al OD y en un 13% correspondiente al OI[24]. Por nuestra parte, solo un paciente con uveítis en OI desarrolló ceguera.

Como se mencionó anteriormente, la etiología de las uveítis es multifactorial[9] y en el 28-45% de los casos no se logra identificar[3], como en el estudio de Mercanti et al.[15] y el de Neiter et al.[17], en los que el 44.4% y el 51.6% de las uveítis fueron clasificadas como idiopáticas,

respectivamente; para nosotros el 17.9% fue uveítis en estudio y el 6.3% idiopáticas o no definidas.

De las que tuvieron causas identificables, encontramos que entre las infecciosas, la toxoplasmosis fue la que más se vio, hallazgo que concuerda con lo que se ha escrito previamente[15], sobre todo en países de Suramérica[7]. El estudio de 2009 en Bogotá, encontró que esta fue la causa principal en su cohorte[13]. De las causas no infecciosas, la uveítis asociada a HLA-B27 fue la más frecuente en el 8.9%. Algunos autores han mencionado que esta es la causa en el 50% de uveítis anteriores[10]. El síndrome Vogt-Koyanagi-Harada estuvo presente en el 2.7% de nuestros pacientes; su incidencia está en un rango entre el 7 y el 22.4%, con mayor predilección por personas de origen asiático, hispano y mediterráneo[25]. La asociada a hipertensión y a sarcoidosis, fueron la causa en el 3.6 y el 1.8% de pacientes, respectivamente. Según otros reportes, la incidencia de uveítis por sarcoidosis es variable, pues en Italia es del 0.76%[15], mientras que en Japón es la causa del 10-13% de los casos. A pesar de esto, la uveítis traumática representó la principal causa en nuestro grupo, afectando al 10.7% de pacientes, asociado principalmente a la práctica de algún deporte y eventos violentos[26].

También tuvimos casos relacionados con fármacos, nueve (8%) pacientes desarrollaron uveítis al retirar la administración de esteroides. El mecanismo por el cual se induce la inflamación ocular no está dilucidado aún[27]. Adicionalmente, tuvimos un (0.9%) caso relacionado con el uso de alendronato. Sobre los bifosfonatos, se conoce que los nitrogenados estimulan receptores antigénicos en linfocitos T, que desencadenan la liberación de mediadores proinflamatorios[27].

En ocasiones el estudio de la uveítis y su etiología puede dar paso a la identificación de enfermedades subyacentes que no habían sido diagnosticadas. Un reporte de caso mostró cómo la evidencia de uveítis intermedia fue la presentación inicial de un caso de sífilis en un paciente de 22 años[28]. Igualmente, en otro estudio se propuso un algoritmo para remitir pacientes con uveítis anterior aguda desde oftalmología a reumatología, dado que el 41.6% tenía espondiloartropatías no diagnosticadas[20].

En relación con el tratamiento, los medicamentos de elección al momento del diagnóstico fueron los medicamentos tópicos como esteroides, AINE tópicos, anticolinérgicos e inhibidores de la anhidrasa carbónica. Los esteroides sistémicos e inmunosupresores se dieron en un número más pequeño de pacientes, lo que habla de menos compromiso sistémico y casos severos[29].

Por último, un estudio en 2018 reportó que pacientes con uveítis mostraban mayores puntajes en la escala de estrés percibida de diez preguntas (PSS-10) comparados con pacientes sin uveítis[30], lo que recalca el impacto que tiene esta enfermedad sobre la calidad de vida de los pacientes y la importancia del manejo integral de esta.

Limitaciones del estudio

La naturaleza retrospectiva del estudio limita la consecución de todos los datos, por esta razón los valores en las tablas pueden no sumar el N total de la muestra.

Financiamiento

La presente investigación no ha recibido ninguna beca específica de agencias de los sectores públicos, comercial o con ánimo de lucro.

Conflicto de intereses

Los autores declaran no tener conflicto de intereses.

Responsabilidades éticas

Protección de personas y animales. Los autores declaran que los procedimientos seguidos se conformaron a las normas éticas del comité de experimentación humana responsable y de acuerdo con la Asociación Médica Mundial y la Declaración de Helsinki.

Confidencialidad de los datos. Los autores declaran que han seguido los protocolos de su centro de trabajo sobre la publicación de datos de pacientes.

Derecho a la privacidad y consentimiento informado. Los autores han obtenido el consentimiento informado de los pacientes y/o sujetos referidos en el artículo.

Bibliografía

1. Espinosa G, Muñoz-Fernández S, García Ruiz de Morales JM, Herreras JM, Cordero-Coma M. Treatment recommendations for non-infectious anterior uveitis. Med Clin (Barc) 2017;149:552.e1-552.e12.
2. Dunn JP. Uveitis. Prim Care. 2015;42:305-23.
3. Grumet P, Kodjikian L, de Parisot A, Errera MH, Sedira N, Heron E, et al. Contribution of diagnostic tests for the etiological assessment of uveitis, data from the ULISSE study (Uveitis: Clinical and medicoeconomic evaluation of a standardized strategy of the etiological diagnosis). Autoimmun Rev. 2018;17:331-43.
4. Durrani OM, Meads CA, Murray PI. Uveitis: A potentially blinding disease. Ophthalmologica. 2004;218:223-36.

5. Barisani-Asenbauer T, MacA SM, Mejdoubi L, Emminger W, Machold K, Auer H. Uveitis- a rare disease often associated with systemic diseases and infections- a systematic review of 2619 patients. Orphanet J Rare Dis. 2012;7:1-7.
6. Gueudry J, Muraine M. Anterior uveitis. J Fr Ophtalmol. 2018;41:e11-e21.
7. Miserocchi E, Fogliato G, Modorati G, Bandello F. Review on the worldwide epidemiology of uveitis. Eur J Ophthalmol. 2013;23:705-17.
8. Chang JH-M, Wakefield D. Uveitis: a global perspective. Ocul Immunol Inflamm. 2003;10:263-79.
9. Tsirouki T, Dastiridou A, Symeonidis C, Tounakaki O, Brazitikou I, Kalogeropoulos C, et al. A focus on the epidemiology of uveitis. Ocul Immunol Inflamm. 2018;26:2-16.
10. Kopplin LJ, Mount G, Suhler EB. Review for disease of the year: Epidemiology of HLA-B27 associated ocular disorders. Ocul Immunol Inflamm. 2016;24:470-75.
11. Rosenbaum JT, Asquith M. The Microbiome and HLA B27-associated acute anterior uveitis. Nat Rev Rheumatol. 2018;14:704-13.
12. D'Ambrosio EM, La Cava M, Tortorella P, Gharbiya M, Campanella M, Iannetti L. Clinical features and complications of the HLA-B27-associated acute anterior uveitis: A metanalysis. Semin Ophthalmol. 2017;32:689-701.
13. de-la-Torre A, López-Castillo CA, Rueda JC, Mantilla RD, Gómez-Marín JE, Anaya JM. Clinical patterns of uveitis in two ophthalmology centres in Bogota, Colombia. Clin Exp Ophthalmol. 2009;37:458-66.
14. Chang JH, Raju R, Henderson TRM, McCluskey PJ. Incidence and pattern of acute anterior uveitis in Central Australia. Br J Ophthalmol. 2010;94:154-6.
15. Mercanti A, Parolini B, Bonora A, Lequaglie Q, Tomazzoli L. Epidemiology of endogenous uveitis in north-eastern Italy. Analysis of 655 new cases. Acta Ophthalmol Scand. 2001;79:64-8.
16. Jones NP. The Manchester Uveitis Clinic: The first 3000 patients-epidemiology and casemix. Ocul Immunol Inflamm. 2015;23:118-26.
17. Neiter E, Conart JB, Baumann C, Rousseau H, Zuily S, Angioi-Duprez K. Epidemiologic and etiologic patterns of uveitis in a University Hospital. J Fr Ophtalmol. 2019;42:844-51.
18. Krishna U, Ajanaku D, Denniston AK, Gkika T. Uveitis: A sight-threatening disease which can impact all systems. Postgrad Med J. 2017;93:766-73.
19. Borkar DS, Homayounfar G, Tham VM, Ray KJ, Vinoya AC, Uchida A, et al. Association between thyroid disease and uveitis results from the pacific ocular inflammation study. JAMA Ophthalmol. 2017;135:594-9.
20. Haroon M, O'Rourke M, Ramasamy P, Murphy CC, FitzGerald O. A novel evidence-based detection of undiagnosed spondyloarthritis in patients presenting with acute anterior uveitis: The DUET (Dublin Uveitis Evaluation Tool). Ann Rheum Dis. 2015;74:1990-5.
21. Tarff A, Behrens A. Ocular emergencies: Red eye. Med Clin North Am. 2017;101:615-39.
22. Sève P, Cacoub P, Bodaghi B, Trad S, Sellam J, Bellocq D, et al. Uveitis: Diagnostic work-up. A literature review and recommendations from an expert committee. Autoimmun Rev. 2017;16:1254-64.
23. Agrawal RV, Murthy S, Sangwan V, Biswas J. Current approach in diagnosis and management of anterior uveitis. Indian J Ophthalmol. 2010;58:11-9.
24. Fanlo P, Heras H, Espinosa G, Adan A. Complications and visual acuity of patients with uveitis: Epidemiological study in a reference unit in northern Spain. Arch la Soc Española Oftalmol (English Ed). 2019;94:419-25.
25. Baltmr A, Lightman S, Tomkins-Netzer O. Vogt-Koyanagi-Harada syndrome - current perspectives. Clin Ophthalmol. 2016;10:2345-61.
26. Takase H. Characteristics and management of ocular sarcoidosis. Immunol Med 2021;2:1-10. DOI: 10.1080/25785826.2021.1940740
27. Agarwal M, Dutta Majumder P, Babu K, Konana VK, Goyal M, Touhami S, et al. Drug-induced uveitis: A review. Indian J Ophthalmol. 2020;68:1799-807.
28. Yıldız Balcı S, Turan Vural E, Özçalışkan ş. Intermediate uveitis as the initial and only presentation of syphilis. Turkish J Ophthalmol. 2019; 49:297-9.
29. El Jammal T, Loria O, Jamilloux Y, Gerfaud-Valentin M, Kodjikian L, Sève P. Uveitis as an open window to systemic inflammatory diseases. J Clin Med. 2021;10:281.
30. Berlinberg EJ, Gonzales JA, Doan T, Acharya NR. Association between noninfectious uveitis and psychological stress. JAMA Ophthalmol. 2019;137:199-205.

revista SOCOFTAL
Revista de la Sociedad Colombiana de Oftalmología
PERMANYER
Check for updates

ARTÍCULO ORIGINAL

Casuística de trauma ocular por *paintball* en el Hospital San José entre los años 2010 al 2018

Casuistry of ocular trauma by paintball in the San José hospital between 2010 to 2018

Adriana Restrepo-Silva, Manuela Ma. Peñaloza-Ramírez, Ana Ma. León-Ortega[3] y Andrés Reyes-Díaz*

Fundación Universitaria de Ciencias de la Salud, Hospital de San José, Bogotá, Colombia

Resumen

Antecedentes: *El trauma ocular secundario a deportes y actividades recreativas, incluyendo el paintball, es cada vez más frecuente, dejando secuelas a nivel anatómico y funcional irreversibles y en la mayoría de los casos podría prevenirse con el uso de dispositivos de protección ocular.* **Objetivo:** *Describir las características de los pacientes con diagnóstico de trauma ocular por paintball en el Hospital de San José entre 2010 y 2018.* **Materiales y métodos:** *Estudio retrospectivo. Se revisaron historias clínicas de pacientes con diagnóstico de trauma ocular por paintball entre los años 2010-2018.* **Resultados:** *Trece pacientes con diagnóstico de trauma ocular por paintball; nueve eran hombres y cuatro mujeres, con rango de edad de 9-58 años. La agudeza visual posterior al tratamiento en la mayoría mejoró con respecto a la visión inicial. La mayoría tuvo compromiso de segmento anterior y posterior y ocho requirieron manejo quirúrgico para restablecer la anatomía ocular.* **Conclusión:** *Las lesiones oculares por trauma con bolas de paintball generan secuelas importantes con mal pronóstico visual y anatómico. La recuperación de la agudeza visual depende de la extensión y severidad del trauma, pudiendo recuperarla en casos leves.*

Palabras clave: *Herida. Trauma ocular. Paintball. Proyectil.*

Abstract

Background: *Ocular trauma secondary to sports and recreational activities, including paintball, is very frequent, leaving irreversible anatomical and functional sequelae, in the most cases could be prevented with the use of eye protection.* **Objective:** *To describe the characteristics of patients diagnosed with paintball eye trauma at the Hospital de San José between 2010 and 2018.* **Materials and methods:** *Retrospective study, we reviewed the medical records of patients diagnosed with paintball eye trauma between the years 2010-2018.* **Results:** *Thirteen patients diagnosed with paintball eye trauma; nine were men and four were women, with an age range of 9-58 years. Visual acuity after treatment in the majority improved with respect to initial vision. Most had anterior and posterior segment involvement and eight required surgical management to restore ocular anatomy.* **Conclusion:** *Eye injuries due to paintball trauma generate important sequelae with poor visual and anatomical prognosis. The recovery of visual acuity depends on the extent and severity of the trauma, being able to recover it in mild cases.*

Keywords: *Wound. Ocular trauma. Paintball. Projectile.*

Correspondencia:
*Manuela Ma. Peñaloza-Ramírez
E-mail: mmpr081218@gmail.com

Fecha de recepción: 04-11-2021
Fecha de aceptación: 23-01-2022
DOI: 10.24875/RSCO.21000019

Disponible en internet: 23-05-2022
Rev Soc Colomb Oftalmol. 2022;55(1):11-15
www.revistaSCO.com

0120-0453 / © 2022 Sociedad Colombiana de Oftalmología (SOCOFTAL). Publicado por Permanyer. Este es un artículo *open access* bajo la licencia CC BY-NC-ND (http://creativecommons.org/licenses/by-nc-nd/4.0/).

Introducción

El trauma ocular representa aproximadamente el 3% de todas las consultas de urgencias en EE.UU., con una incidencia de aproximadamente 37.6 por 1,000 habitantes/año[1-3]. El trauma ocular secundario a deportes y actividades recreativas es cada vez más frecuente, produciendo 4,000 lesiones oculares cada año, de las cuales el 90% son prevenibles por medio del uso de dispositivos de protección ocular[3-5].

El trauma ocular contundente envuelve un mecanismo de golpe en el lugar del impacto y de contragolpe en el lado opuesto de la lesión como resultado de ondas de choque que se producen en los diferentes tejidos oculares. El trauma contundente genera compresión axial y expansión ecuatorial del globo ocular[6].

En general las lesiones más frecuentes secundarias al trauma por este tipo de proyectil varían desde abrasión corneal, recesión angular, desprendimiento de retina, subluxación de cristalino, catarata postraumática y avulsión del nervio óptico, hasta ruptura del globo ocular, las cuales se han descrito en diferentes estudios[7]. Sbicca et al. reportaron el trauma ocular como uno de los más severos dentro de las lesiones ocasionadas por *paintball*, al punto que un 30 a 43% terminan en ceguera legal, esto es, agudeza visual (AV) menor o igual a 20/200[7-9].

Otro de los posibles hallazgos secundarios a un trauma contundente es el agujero macular, cuyo mecanismo no se conoce con exactitud; es una combinación de factores y se relaciona en ocasiones con tracción vitreorretiniana. Pueden aparecer días después del trauma. Algunos casos resuelven de manera espontánea y mejoran la visión seis meses aproximadamente luego del trauma[10].

La contusión ocular puede resultar en diferentes tipos de desgarros retinianos, como el desgarro en herradura, agujeros operculados, diálisis retiniana y agujeros maculares, como se mencionó anteriormente. La diálisis es la ruptura retiniana más común luego de un trauma; la contusión genera lesión directa en el lugar del impacto o indirecta como resultado de cambios en la forma de globo ocular que pueden causar desgarros periféricos de manera inmediata o secundarios al desprendimiento temprano del vítreo. La presencia de un desprendimiento de retina inmediato al trauma es rara, por lo general el desprendimiento avanza lentamente y ocurre semanas o meses posteriores al trauma[10]. El objetivo del presente estudio es caracterizar los hallazgos oculares en pacientes con trauma ocular con bolas de *paintball* atendidos por urgencias en el Servicio de Oftalmología del Hospital de San José entre enero y diciembre de 2018.

Tabla 1. Características sociodemográficas y clínicas de los pacientes con trauma ocular por *paintball*

Característica	n = 13 (%)
Edad, años	
Mediana (RIC)	25 (19-28)
Rango (mín-máx)	9-58
Sexo, n (%)	
Masculino	9 (69.2)
Femenino	4 (30.7)
Compromiso ocular por *paintball,* n (%)	
Hemorragia vítrea	8 (61.5)
Uveítis	7 (53.8)
Contusión macular o retiniana	7 (58.8)
Hifema	7 (53.8)
Herida en conjuntiva	6 (46.1)
Catarata traumática	4 (30.7)
Desprendimiento coroideo	4 (30.7)
Herida escleral	3 (23)
Desepitelización en córnea	3 (23)
Laceración en córnea	2 (15.3)
Recesión angular	2 (15.3)
Ruptura del esfínter iridiano	2 (15.3)
Desprendimiento de retina	2 (15.3)
Panuveítis	2 (15.3)
Hipertensión ocular	2 (15.3)
Hernia de iris	1 (7.7)
Estallido de globo ocular	1 (7.7)
Luxación de cristalino	1 (7.7)
Intervención quirúrgica, n (%)	
Ninguna	5 (38.4)
Sutura conjuntiva	4 (30.8)
VPP + EL + lensectomía + gas	2 (15.4)
Sutura en córnea	1 (7.7)
Sutura escleral	1 (7.7)
Sutura de párpado	1 (7.7)
Evisceración	1 (7.7)
Remitido	1 (7.7)

RIC: rango intercuartílico; VPP: vitrectomía posterior vía pars plana; EL: endoláser.

Metodología

Estudio retrospectivo de pacientes con diagnóstico de trauma ocular por *paintball* que ingresaron por urgencias al Hospital de San José entre enero de 2010 y diciembre de 2018.

Se diseñó un instrumento que contenía las variables: edad, sexo, AV inicial y final, tiempo transcurrido a la hora de consultar y manejo quirúrgico si se realizó. El seguimiento se efectuó hasta la última visita de control postoperatorio.

Las variables recolectadas se analizaron descriptivamente, aquellas de tipo cualitativo se resumieron con frecuencias absolutas y relativas. Las variables cuantitativas se resumieron con medidas de tendencia central y dispersión: promedio y desviación estándar o mediana y rango intercuartílico de acuerdo con su distribución y

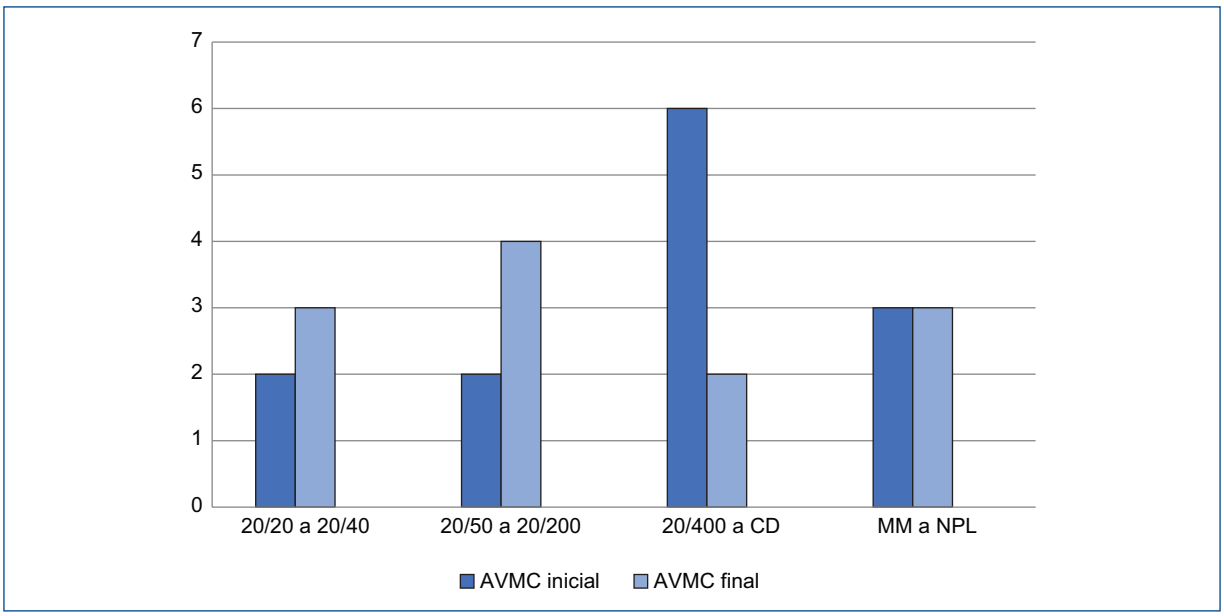

Figura 1. Agudeza visual inicial y final en pacientes con trauma ocular por *paintball.* AVMC: agudeza visual mejor corregida; MM: movimiento de manos; PL: percepción luminosa; NPL: no percepción luminosa; CD: cuenta dedos.

de acuerdo con resultados de prueba de normalidad (Shapiro-Wilk). El análisis estadístico se llevó a cabo con el programa Stata 13.

Este trabajo está basado en la revisión de una base de datos obtenida de las historias clínicas de los pacientes que presentaron trauma ocular por *paintball*, durante los años 2010 a 2018 en el Servicio de Oftalmología del Hospital de San José en Bogotá. Por esta razón es un estudio sin riesgo dentro de los lineamientos de la Resolución 8430 de 1993 del Ministerio de Salud colombiano, ya que no se realizará ninguna intervención en los pacientes para este y se seguirán las recomendaciones de la declaración de Helsinki.

Resultados

Se revisaron 6,105 historias clínicas con diagnóstico de trauma ocular entre los años 2010 y 2018, de las cuales solo trece pacientes fueron diagnosticados con trauma ocular por *paintball* con compromiso ocular. De estos, nueve pacientes (69.2%) fueron hombres y cuatro (30.7%) mujeres, la mediana de edad fue 25 años (rango: 9-58). La AV inicial varió desde 20/20 hasta no percepción luminosa (NPL); cuatro pacientes (30.8%) con AV inicial entre 20/20 y 20/50, seis pacientes (46.2%) entre 20/400 y cuenta dedos (CD), y tres pacientes (23.1%) con movimiento de manos (MM) a NPL. La agudeza visual mejor corregida (AVMC) final se encontró en un rango de 20/25 hasta NPL, de los cuales siete pacientes lograron una AV entre 20/20 a 20/40 y 20/50 a 20/200.

La mayoría de los pacientes presentaron mejoría de visión posterior al manejo médico o quirúrgico ofrecido como se evidencia en la figura 1, a excepción del paciente que presentó estallido ocular postraumático que inicialmente tenía AV de NPL, el cual no presentó mejoría de visión.

En la valoración inicial se encontraron varios grados de compromiso ocular, los hallazgos más frecuentemente encontrados fueron contusión retiniana o macular, uveítis e hifema postraumático con el mismo porcentaje (53.8%), seguido de herida en la conjuntiva (46.1%), desprendimiento coroideo, catarata postraumática (30.7%), herida escleral (23%), laceración de la córnea, recesión angular, ruptura del esfínter iridiano, desprendimiento de retina, panuveítis o hipertensión ocular (15.3%) y hernia de iris, estallido de globo ocular o luxación de cristalino (7.7%).

La mayoría de los pacientes presentaron compromiso del segmento anterior y posterior, solo uno de los pacientes tenía únicamente compromiso del segmento anterior (7.7%), sin embargo tuvo poca mejoría de AV en el último control dado al compromiso del trauma, a diferencia de los pacientes con compromiso de ambos segmentos (92.3%), quienes a pesar del compromiso retiniano la mayoría mejoró significativamente la AV, entre estos un paciente con desprendimiento de retina que en su último control la AV mejor corregida final fue 20/40.

De los trece pacientes del estudio, ocho requirieron manejo quirúrgico. De estos, cuatro requirieron sutura de herida de conjuntiva, dos requirieron vitrectomía posterior con endoláser más silicón o gas más lensectomía, uno requirió sutura de herida escleral, uno sutura de párpado, uno sutura en córnea; adicionalmente cuatro pacientes requirieron una segunda intervención quirúrgica, de los cuales uno requirió evisceración por hallazgos en tomografía computarizada de estallido ocular en polo posterior y otro requirió vitrectomía posterior más endoláser más gas por nuevo desprendimiento de retina (Tabla 1).

Discusión

El *paintball* se ha convertido en un deporte muy popular en el mundo, lo cual ha llevado al aumento de la incidencia de trauma ocular. La mediana de edad de este estudio fue de 25 años, sin embargo, hay otros estudios en donde reportan una mediana de edad mucho menor, como en el estudio realizado por Patricia J. Pahk et al., en donde se reportaron 14 casos de trauma ocular por *paintball* y la mediana de edad fue de 17 años. En otro estudio realizado por Allen B. Thach et al., la mediana de edad fue de 21 años y en el estudio realizado por R. Sterling Haring et al. reportaron una mediana de edad de 20 años para hombres y 19 años para mujeres, con una diferencia estadísticamente significativa ($p < 0.001$) en pacientes con trauma ocular relacionado con deportes incluyendo al *paintball* en EE.UU., lo que demuestra que este tipo de trauma es más frecuente en personas jóvenes[2,11-13].

En la literatura se ha reportado una mayor incidencia de trauma contundente secundario a *paintball* en hombres que en mujeres, como en el estudio de Kyle J. Alliman et al., en el cual se estudiaron 36 pacientes, de los cuales el 86% eran hombres y solo el 14% eran mujeres, lo que se correlaciona con nuestro estudio, en donde el 69.2% de los pacientes eran hombres[14].

Las lesiones más frecuentes en el presente estudio incluyen: hifema, hemorragia vítrea, iridodiálisis, contusión retiniana y uveítis; estos resultados se correlacionan con el estudio de Patricia J. Pahk et al., en donde el hifema, la hemorragia vítrea y la contusión retiniana fueron las lesiones más frecuentes, además en este estudio 10 de los 14 ojos (71%) requirieron manejo quirúrgico urgente[13], en comparación con nuestro estudio, en donde siete pacientes (53.8%) requirieron manejo quirúrgico de acuerdo con la severidad del trauma. El hifema ha sido reportado como el hallazgo más frecuente en el segmento anterior, posterior a trauma ocular por *paintball*; Easterbrook et al. y Zwaan et al. reportaron hifema en el 86 y 82% de los casos de hifema respectivamente[15,16].

Allimana et al. en su estudio reporta una AV inicial de 20/300 y MM, en la mayoría de los pacientes, lo que se correlaciona con nuestro estudio, sin embargo, la AV final reportada por estos autores fue de 20/20 a 20/50[14], a diferencia de nuestro estudio, en el que la mayoría de los pacientes presentaron una AV final del 20/50 a 20/200.

En Colombia solo existe un estudio de trauma ocular por *paintball* realizado por la Escuela mayor de oftalmología-Clínica Barraquer[17], en donde reportan que los pacientes con compromiso del segmento posterior como desprendimiento de retina tenían una AVMC final entre CD y NPL, sin embargo en el Hospital de San José encontramos que algunos de los pacientes con compromiso de segmento posterior lograron una AVMC final variable, entre 20/25 y NPL.

Los resultados de diferentes reportes de casos en la literatura son muy variables, en el estudio realizado por Allen B. Thach et al. la agudeza visual final de la mayoría de los pacientes (62%) fue de 20/200 o peor por un mayor compromiso del segmento posterior[12].

En el estudio de R. Sterling Haring se encontró que la probabilidad de discapacidad visual secundaria a trauma ocular por *paintball* era 4.75 veces mayor en comparación con otro tipo de deportes, con una diferencia estadísticamente significativa ($p < 0.001$)[2].

Conclusión

Las lesiones oculares por trauma con bolas de *paintball* son variables y pueden llegar a generar lesiones severas a nivel ocular, secuelas importantes y pronóstico visual y anatómico reservado, los resultados visuales en pacientes con trauma ocular por *paintball* variaron según el compromiso ocular.

Aunque en nuestra sociedad este tipo de trauma no es muy frecuente se sigue presentando, por lo que se podría sugerir la implementación de acciones de información, educación y comunicación para generar conciencia y responsabilidad pública para su práctica, incluyendo las medidas necesarias para disminuir la incidencia de trauma por *paintball* y sus graves secuelas.

Financiamiento

La presente investigación no ha recibido ayudas específicas provenientes de agencias del sector público, sector comercial o entidades con ánimo de lucro.

Conflicto de intereses

Los autores declaran no tener conflicto de intereses.

Responsabilidades éticas

Protección de personas y animales. Los autores declaran que para esta investigación no se han realizado experimentos en seres humanos ni en animales.

Confidencialidad de los datos. Los autores declaran que han seguido los protocolos de su centro de trabajo sobre la publicación de datos de pacientes.

Derecho a la privacidad y consentimiento informado. Los autores han obtenido el consentimiento informado de los pacientes y/o sujetos referidos en el artículo. Este documento obra en poder del autor de correspondencia.

Bibliografía

1. Bord SP, Linden J. Trauma to the globe and orbit. Emerg Med Clin North Am. 2008;26(1):97-123, vi-vii.
2. Haring RS, Sheffield ID, Canner JK, Schneider EB. Epidemiology of sports-related eye injuries in the United States. JAMA Ophthalmol. 2016;134(12):1382-90.
3. Rodriguez JO, Lavina AM, Agarwal A. Prevention and treatment of common eye injuries in sports. Am Fam Physician. 2003;67(7):1481-8.
4. Braun J, Rubin B, Allcot D. The Complete Guide to Paintball. 4th ed. Long Island City, New York: Hatherleigh Press; 2004.
5. American Society of Testing and Materials (ASTM). Standard specification for eye protective devices for paintball sports. Designation: 1776-01. West Conshohocken, PA: American Society of Testing and Materials; 2001.
6. Fineman MS, Fischer DH, Jeffers JB, Buerger DG, Repke C. Changing trends in paintball sport-related ocular injuries. Arch Ophthalmol. 2000;118(1):60-4.
7. Gray W, Sponsel WE, Scribbick FW, Stern AR, Weiss CE, Groth SL, et al. Numerical modeling of paintball impact ocular trauma: identification of progressive injury mechanisms. Invest Ophthalmol Vis Sci. 2011;52(10):7506-13.
8. Sponsel WE, Gray W, Scribbick FW, Stern AR, Weiss CE, Groth SL, et al. Blunt eye trauma: Empirical histopathologic paintball impact thresholds in fresh mounted porcine eyes. Invest Ophthalmol Vis Sci. 2011;52(8):5157-66.
9. Kay CN, Saunders TS, Pavan PR. Ocular injuries sustained in paintball trauma. Graefes Arch Clin Exp Ophthalmol. 2010;248(3):331-2.
10. Ryan S. Traumatic chorioretinopathies. En: SriniVas Sadda, editor. Retina. 5th ed. Elsevier; 2012. pp. 1595-1600.
11. American Society for Testing and Materials. Standard practice for paintball field operation. 1997 Anual Book of ASTM standards. West Conshohocken, PA: American Society for Testing and Materials; 1997.
12. Thach AB, Ward TP, Hollifield RD, Dugel PU, Sipperley JO, Marx JL, et al. Ocular injuries from paintball pellets. Ophthalmology. 1999;106(3):533-7.
13. Pahk PJ, Adelman RA. Ocular trauma resulting from paintball injury. Graefes Arch Clin Exp Ophthalmol. 2009;247:469.
14. Allimana KJ, Smiddya WE, Bantaa J, Qureshia Y, Millerb DM, Schiffman JC. Ocular trauma and visual outcome secondary to paintball projectiles. Am J Ophthalmol. Volume 2009;147(2):239-42.e1.
15. Easterbrook M, Pashby TJ. Ocular injuries and war games. Int Ophthalmol Clin. 1988;28:222-4.
16. Zwaan J, Bybee L, Casey P. Eye injuries during traning exercises with paint balls. Mil Med. 1996;161:720-2.
17. Peñaranda AC, Montoya A, Arciniegas AP, López-de-Mesa C. Secuelas oftalmológicas por traumatismo con paintball: estudio de casos. Arch Soc Esp Oftalmol. 2018;93(8):375-80.

revista SOCOFTAL
Revista de la Sociedad Colombiana de Oftalmología
PERMANYER
Check for updates

ARTÍCULO DE REVISIÓN

Oftalmía nodosa en el trópico

Ophthalmia nodosa in the tropics

Nicolás Rivera-Valdivia[1], Francisco Barraquer-Coll[2†], Karla Arteaga-Rivera[1], Carmen Barraquer-Coll[3]*

[1]Escuela Superior de Oftalmología; [2]Departamento de Segmento Anterior e Histopatología Ocular; [3]Departamento de Segmento Anterior, Córnea y Cirugía Refractiva. Instituto Barraquer de América, Bogotá, Colombia

Resumen

Antecedentes: *La oftalmía nodosa (ON) fue descrita por primera vez por Schön en 1861, y desde entonces ha recibido múltiples nombres, ampliando la identificación de los agentes causales. En Colombia no se tienen referencias precisas sobre dichos agentes.* **Objetivo:** *Realizar revisión de tema sobre una enfermedad subdiagnosticada como la ON.* **Material y métodos:** *Análisis retrospectivo y narrativo de la literatura, a propósito de la publicación de cinco casos diagnosticados con ON en la Clínica Barraquer, Bogotá, Colombia, de enero de 1983 a diciembre de 2020.* **Resultados:** *Los pacientes valorados en nuestra institución presentaron resolución completa de los síntomas una vez que se realizó tratamiento descrito de manera oportuna.* **Conclusiones:** *La ON es una enfermedad conocida que requiere alta sospecha clínica para ser diagnosticada. Los corticoesteroides tópicos son la primera línea de tratamiento y se recomienda la retirada del cuerpo extraño siempre que sea posible.*

Palabras clave: *Oftalmía nodosa. Inflamación ocular. Orugas. Dardos. Pelos.*

Abstract

Background: *Ophthalmia nodosa (ON) was first described by Schön in 1861, and since then it has received multiple names, broadening the identification of the causal agents. In Colombia there are no precise references to these agents.* **Objective:** *To perform a review of an underdiagnosed entity such us ON.* **Material and methods:** *To report of five patients diagnosed with ON in Clinica Barraquer, Bogotá, Colombia from January 1983 to December 2020. Retrospective and narrative literature analysis.* **Results:** *Patients presented complete resolution once the described treatment was carried out on time.* **Conclusions:** *ON is a well-known disease that requires a high clinical suspicion to be diagnosed. Topical corticosteroids are the first line of treatment and removal of the foreign body is recommended.*

Keywords: *Ophthalmia nodosa. Ocular inflammation. Caterpillar. Darts. Hairs.*

Introducción

La oftalmía nodosa (ON) fue descrita por primera vez por Schön en 1861, seguido por Pagenstecher en 1883, quien la nombró «oftalmía por pelos de oruga». Posteriormente en 1890 recibió el nombre de pseudotuberculosis por Wagenmann[1], y desde 1892 aparece en la literatura bajo el nombre de «oftalmía nodosa»[2-10] por la formación de nódulos en diferentes estructuras oculares. Muchos artículos han sido publicados en los últimos 160 años y Bishop y Morton publicaron una serie de 103 casos en 1967[11]. Actualmente en oftalmología este término se usa en un sentido más general

Correspondencia:
*Carmen Barraquer-Coll
E-mail: cb@barraquer.com.co

Fecha de recepción: 28-10-2021
Fecha de aceptación: 23-01-2022
DOI: 10.24875/RSCO.21000017

Disponible en internet: 23-05-2022
Rev Soc Colomb Oftalmol. 2022;55(1):16-21
www.revistaSCO.com

0120-0453 / © 2022 Sociedad Colombiana de Oftalmología (SOCOFTAL). Publicado por Permanyer. Este es un artículo *open access* bajo la licencia CC BY-NC-ND (http://creativecommons.org/licenses/by-nc-nd/4.0/).

para describir reacciones oculares inflamatorias de tipo granulomatosas secundarias a cuerpo extraño y/o urticariantes, como respuesta a pelos o dardos de orugas y otras especies, o vegetales[12-16].

Watson y Sevel[17] reportaron la existencia de 52 especies de orugas de al menos diez familias de lepidópteros que poseen pelos urticariantes, de las cuales, seis variedades causaban ON, como la oruga procesionaria *(Thaumetopoea pityocampa),* que lanza dardos o pelos como mecanismo de defensa. Estos pelos se llaman tricomas y miden de 0.1 a 1.3 mm de longitud. Las procesionarias aparecen especialmente en los pinos del sur de Europa y del Mediterráneo oriental en primavera y verano.

Actualmente, se sabe que existen 127 familias de mariposas y entre 165,000 a 290,000 especies en el mundo, pero solo doce familias representan alguna importancia clínico-epidemiológica, todas polillas de hábitos nocturnos, que representan el 85% del total de las mariposas, con 124 familias y 147,415 especies[18].

Colombia posee entre 3,000 y 3,300 especies de mariposas, que representan el 62% de las mariposas conocidas para el Neotrópico[18], lo que da una idea de su riqueza en diversidad de especies y de que esta patología pueda presentarse en diversas formas y circunstancias.

También se ha reportado que tarántulas de diferentes regiones (*Selenocosmia*, *Phlogiellus, Brachypelma, Acanthoscurria, Grammostola* y *Lasiodora*), y que algunas personas mantienen como mascotas, lanzan millares de pelos o dardos situados en la pared dorsal del abdomen como métodos de defensa[12,19-21]. Se conocen al menos seis tipos diferentes de pelos o dardos urticariantes en las tarántulas, que al ser lanzados se adhieren a los tejidos como la piel y las mucosas produciendo irritación y reacciones granulomatosas en los tejidos; por producir un cuadro clínico semejante al de las orugas, también han sido incluidos en la ON.

En Colombia no se tienen referencias tan precisas sobre los nombres de las variedades de especies que puedan causar la ON; el compromiso ocular no es reportado y en el sistema de registro nacional no es obligación la notificación de los accidentes por lepidópteros[18].

Actualmente se sabe de la importancia mundial clínico-epidemiológica de los accidentes por lepidópteros, por las reacciones dermatológicas, pulmonares y sistémicas después del contacto con orugas y esporádicamente con mariposas adultas, que pueden ser de alta complejidad[18,22]. En toda América y en Colombia son las familias *Megalopygidae, Saturniidae, Arctiidae* y *Limacodidae* las que causan la mayor parte de los accidentes[18].

El término lepidopterismo se utiliza en forma generalizada para describir los efectos tóxicos producidos en humanos tanto por las orugas como por los adultos. Cuando se trata de reacciones cutáneas únicamente, se lo conoce como erucismo, palabra tomada del latín *eruca* (oruga)[18,23]. A nivel ocular, a la exposición o el contacto con los pelos o dardos de las orugas y otras especies se lo conoce como ON por la reacción nodular o granulomatosa que produce en las estructuras oculares comprometidas.

El veneno o toxinas contenidas en los pelos o dardos son sustancias similares a la serotonina e histamina y fracciones proteicas con actividad hemolítica, proteolítica y enzimática, produciendo un estado de anafilaxis por inmunoglobulina E, que se manifiesta como reacción de hipersensibilidad de tipo IV (mediada por células T)[18,23].

La ON es una entidad clínica oftalmológica bien definida, que se caracteriza por una inflamación ocular a nivel palpebral, conjuntival, corneal y/o intraocular, producida por contacto directo con orugas, mariposas, tarántulas u otros agentes, que liberan o lanzan pelos o dardos como mecanismo de defensa, o indirectamente por frotarse los párpados después de estar en contacto con plantas hospederas de orugas o pelos aereotransportados con una ráfaga de viento, tierra o fragmentos vegetales que contengan residuos de dardos, entre otros[11,13,15-17,24-27].

Esta patología debe su nombre a la formación de nódulos y granulomas en las estructuras oculares que se ven afectadas, principalmente evidentes en la conjuntiva bulbar y tarsal; en la córnea se evidencian pequeños filamentos subepiteliales o intraestromales a diferentes profundidades que producen una reacción semejante a la queratitis numular; en el iris se pueden ver también como nódulos, granulomas; o como una reacción inflamatoria en cámara anterior, uveítis anterior o iritis. Raramente comprometen al cristalino, vítreo o retina, pero hay descritos casos de compromiso del segmento posterior por movilidad y migración de los pelos o dardos a través de la córnea o de la esclera a partir de un granuloma conjuntival, con efectos inflamatorios severos que pueden comprometer la integridad del globo ocular y la visión[17,26-28].

En 1966 Watson y Sevel[17], y más tarde Cadera en 1983[26], propusieron una clasificación de las reacciones a pelos o dardos en los tejidos oculares, que puede

también ser una secuencia basada en la evolución de esta entidad[17,26]:

1. Reacción inicial «aguda» con hiperemia conjuntival, sensación de cuerpo extraño, edema conjuntival, espasmo ciliar y epífora que se expresa rápidamente después del contacto y que puede durar días y hasta semanas.
2. Queratoconjuntivitis crónica por la acción mecánica de uno o más pelos en la conjuntiva tarsal o bulbar; el paciente acusa sensación de cuerpo extraño que desaparece cuando se encuentra el agente y es extraído.
3. Los pelos pueden penetrar la córnea causando una reacción inflamatoria sintomática o alojarse debajo de la conjuntiva formando nódulos (granulomas).
4. Uveítis anterior (iritis) intensa, por pelos que han migrado a la cámara anterior a través de la córnea o de la conjuntiva, pudiendo formar nódulos en el iris e incluso llegar al cristalino
5. Compromiso vítreo-retiniano que puede ocurrir tempranamente o años después del contacto penetrando a través de la cámara anterior o migrando a través de la esclera a partir de un foco subconjuntival; producen vitreítis y edema macular o papilitis. En casos extraordinarios se puede producir una endoftalmitis[28].

El diagnóstico es clínico y el tratamiento de elección para esta patología son corticoesteroides tópicos en dosis altas[16,24,26], ciclopéjicos, antibióticos tópicos y antihistamínicos a nivel local, si el cuadro lo amerita. En concordancia con varios autores, los dardos, espinas o pelos se deben buscar y retirar en caso de ser posible para evitar que migren a estructuras internas y provocar reacciones inflamatorias severas con el subsecuente desarrollo de complicaciones irreversibles.

Presentamos a continuación cinco casos de una serie de pacientes atendidos en la Clínica Barraquer en Bogotá, que fueron diagnosticados como ON y tratados como tal.

De acuerdo con la literatura revisada, esta es la primera publicación de ON en Colombia.

Casos clínicos

Caso n.º 1

Paciente de sexo masculino, 31 años, empresario, se presentó en servicio de consulta prioritaria por cuadro de 20 días de evolución caracterizado por dolor ocular, ojo rojo, fotofobia y lagrimeo en ojo izquierdo (OI), que inició posterior a caída de tierra mientras trabajaba debajo de un automóvil.

Agudeza visual sin corrección (AVsc): ojo derecho (OD) 20/20 y OI 20/25, tono digital medio ambos ojos (AO).

Biomicroscopia: OD sin alteraciones. En OI se encontró inyección ciliar moderada, córnea trasparente, cámara anterior con celularidad 1+ y resto sin alteraciones. Fondo de ojo: OD sin alteraciones y OI: no valorable por fotofobia. Se hizo diagnóstico de uveítis anterior de etiología indeterminada. Se inició tratamiento con corticosteroides y antibióticos tópicos más cicloplejia. Cuatro días después presentó evolución tórpida, inyección ciliar, celularidad 2+ y disminución de la AVsc OI: 20/150 y con corrección (AVcc): 20/50. En la consulta con subespecialista de córnea se observó OI con pupila en midriasis farmacológica, inyección ciliar leve e infiltrados numulares granulares blancos con bordes difusos y finos trazos filiformes (sospecha de dardos) en estroma corneal anterior a nivel central y superior, además de filamentos intraestromales sin reacción inflamatoria (Fig. 1A). Se sugirió diagnóstico de ON y se indicó tratamiento con prednisolona 1% 1 gota cada 2 horas + tobramicina 0.3% 1 gota 3 veces al día.

Luego de ocho semanas, el paciente se encontraba completamente asintomático con notable mejoría; al examen oftalmológico OI dardos visibles en el estroma con mínima reacción, cámara anterior sin celularidad. El último control realizado un año después, paciente estable, sin recaídas (Fig. 1B) y AVcc OI: 20/25.

Caso n.º 2

Paciente de sexo masculino, 36 años, agricultor, consulta al servicio de urgencias por dolor y molestias en OI. Un mes antes recibió impacto directo por «gusano» en OI cuando se encontraba en un cafetal. En su pueblo lo trataron durante ocho días con garamicina 3 dosis al día y posteriormente con terramicina ungüento por ocho días más. Consultó porque no sentía mejoría.

AVsc: 20/20 AO. Presión intraocular: 17-17 mmHg aplanático de Goldmann.

Biomicroscopia: OD segmento anterior sin alteraciones. OI hiperemia conjuntival y epiescleral nasal, córnea con leucomas finos y pelos intraestromales y endoteliales (Fig. 2 A y B), cristalino con un pelo sobre cápsula anterior y opacidad subcapsular anterior triangular temporal. La gonioscopia mostró gonio-sinequia a las 4. Se hizo diagnóstico de epiescleritis y queratitis por pelos de gusano. Se inició tratamiento con isopto atropina 1% 3 gotas al día y corticosteroides más

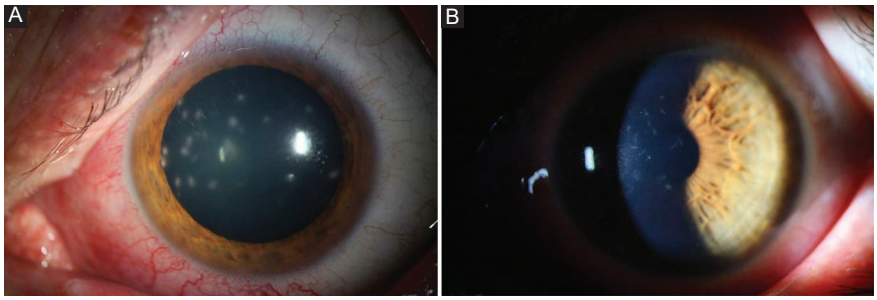

Figura 1. A: inyección ciliar leve e infiltrados numulares, granulares con bordes blancos y difusos de apariencia filiforme. **B:** control tres meses; leucomas filiformes que permanecieron durante el seguimiento.

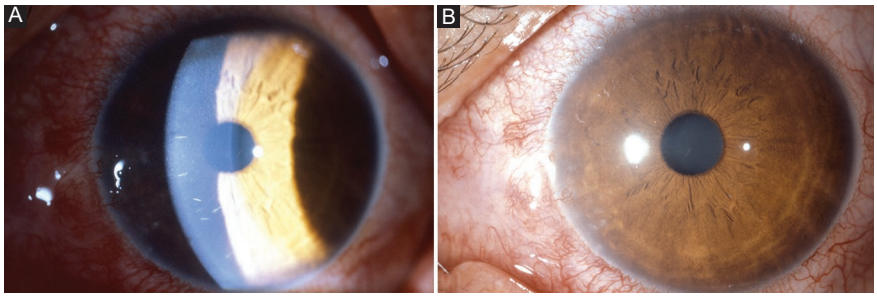

Figura 2. A: hiperemia conjuntival y epiescleral asociada a múltiples pelos intraestromales y uno sobre cápsula anterior. **B:** posterior a tratamiento; menor hiperemia conjuntival, persistencia de pelo sobre cápsula anterior.

antibiótico tópico 5 gotas al día. Durante un mes estuvo en controles cada cuatro días mejorando progresivamente. Los dardos en córnea no se modificaron en el periodo en que pudo ser controlado. El paciente no regresó a controles.

Caso n.º 3

Paciente de sexo masculino, 19 años, agricultor, refiere cuadro clínico de un mes de evolución caracterizado por enrojecimiento ocular y ardor en OD posterior a caída de un gusano amarillo mientras se encontraba en un cafetal en Guamal, Meta.

AVcc: OD 20/25+ y OI 20/20.

Biomicroscopia: OD se encontraba conjuntiva hiperémica y congestiva. En córnea filamentos intraestromales, un pelo en el ángulo, otro sobre el iris, en Descemet y cámara anterior; también se observaron precipitados finos en endotelio (Fig. 3A).

Se hizo diagnóstico de ON e inició tratamiento con isopto atropina 1% 1 gota al día y corticosteroides más antibióticos tópicos cada 2 horas. Una semana luego de iniciar el tratamiento se observó una mejoría notable, logrando una AVcc de 20/20. Se retiraron los dardos entre dos a tres meses posteriores al inicio del tratamiento, se mantuvo la terapia con corticoesteroides y estrecha vigilancia. No fue posible retirar cuatro por la profundidad a la que se encontraban, el resto desapareció. Veinte meses posteriores al incidente el paciente refería dolor ocasional por las mañanas; al examen bajo lámpara de hendidura se observaron nódulos hialinos grisáceos a las 4 y 5 horas, y una sinequia anterior periférica a las 7 (Fig. 3B). Presentaba AVsc de 20/20.

Caso n.º 4

Paciente de sexo masculino de 44 años, administrador, acude a servicio de urgencias por caída de cuerpo extraño en el OI mientras cortaba una «rama de un árbol». Refería dolor, sensación de cuerpo extraño, lagrimeo e inflamación del párpado inferior. Previamente recibió tratamiento con gotas de antibiótico durante 15 días sin notar mejoría.

AVcc: 20/20 AO.

Al examen de OI se observan múltiples espinas en conjuntiva tarsal inferior, conjuntiva bulbar inferior y en

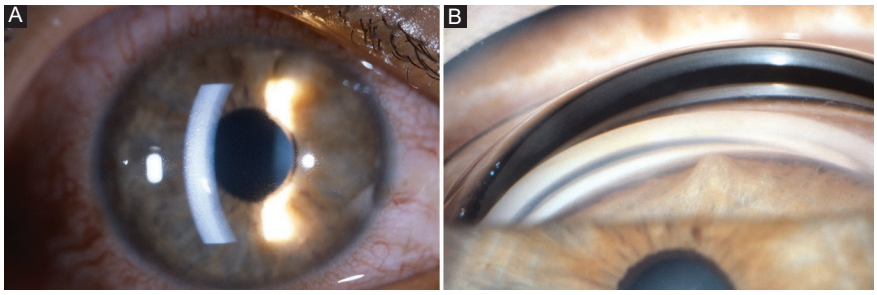

Figura 3. A: hiperemia conjuntival leve en 360 grados asociada a precipitados retroqueráticos con un nódulo a las 4 horas. **B:** sinequia anterior periférica a las 7 horas.

córnea; adicionalmente presenta una úlcera corneal a las 6 horas. Se retira espina del limbo a las 5. El tratamiento con corticosteroides y antibióticos tópicos 1 gota 5 veces al día es iniciado.

Al día siguiente es valorado por corneólogo, quien encontró y extrajo ocho espinas de la conjuntiva tarsal inferior. Continuó con tratamiento ajustado según evolución y controles semanales durante cuatro meses, hasta que se dio el alta sin cuerpos extraños en el fondo de saco inferior y con córnea epitelizada.

Caso n.º 5

Paciente de sexo femenino, 25 años, secretaria, consulta al servicio de urgencias por golpe directo de mariposa en el OD cinco meses antes. Refiere sensación de cuerpo extraño, ojo rojo, visión borrosa y dolor referido a la órbita.

Durante esos meses había sido tratada con naproxeno, dexametasona colirio, claritromicina, paracetamol, isopto atropina tópica, diclofenaco, tropicamida colirio, ofloxacino tópico, betametasona intramuscular, garamicina ungüento, loratadina, aciclovir y prednisolona oral.

AVcc: 20/20 AO.

Biomicroscopia: OD con inyección ciliar periquerática de predominio nasal inferior; en la mitad inferior de la córnea se observaron múltiples leucomas superficiales con filamentos lineales en estroma anterior y un filamento en endotelio (Fig. 4), además de precipitados queráticos endoteliales finos, cámara anterior con celularidad 2+. Segmento anterior OI sin alteraciones.

Se consultó con subespecialista en córnea, quien diagnosticó ON y uveítis anterior no granulomatosa en OD.

Se inició tratamiento con isopto atropina 1% 1 gota al día por 4 días y prednisolona 1% 5 gotas al día. Se indicaron controles cada tres días. A los 15 días paciente asintomática, córnea con filamentos sin reacción inflamatoria y sin precipitados queráticos, cámara anterior sin celularidad.

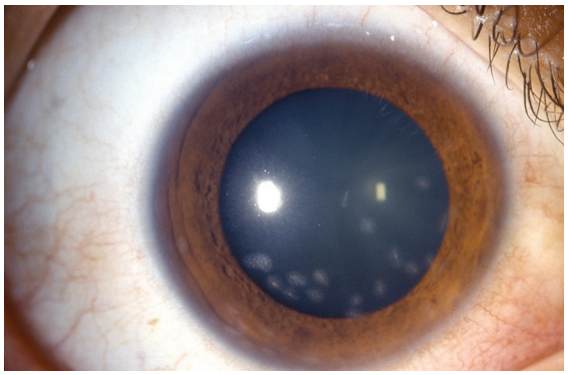

Figura 4. Múltiples leucomas superficiales en hemicórnea inferior con filamentos lineales en el estroma anterior.

Se dio de alta con disminución progresiva de corticoesteroides.

Conclusión

Según lo descrito, en la mayoría de los casos, la presentación del cuadro tiende a ser leve a moderado del tipo 1, 2 o 3 de la clasificación, con manifestaciones predominantemente de tipo urticariante en la superficie ocular y párpados, y en la córnea y conjuntiva como sensación de cuerpo extraño por los pelos enclavados, los cuales deben ser retirados. Es importante tener en consideración que no se puede hablar de curación con el tratamiento inicial efectuado, puesto que se han

descrito casos con recidivas incluso 5-7 años posteriores al primer evento[17,24,26].

Consideramos mandatorio realizar una anamnesis detallada, un minucioso examen con lámpara de hendidura y tener un alto grado de sospecha para hacer el diagnóstico e iniciar el tratamiento adecuado, evitando así comorbilidades indeseadas que pese a ser infrecuentes, pueden llevar a pérdida visual irreversible.

Financiamiento

La presente publicación no ha recibido ningún tipo de financiamiento.

Conflicto de intereses

Los autores declaran que no existen conflicto de intereses.

Responsabilidades éticas

Protección de personas y animales. Los autores declaran que para esta investigación no se han realizado experimentos en seres humanos ni en animales.

Confidencialidad de los datos. Los autores declaran que han seguido los protocolos de su centro de trabajo sobre la publicación de datos de pacientes.

Derecho a la privacidad y consentimiento informado. Los autores han obtenido el consentimiento informado de los pacientes y/o sujetos referidos en el artículo. Este documento obra en poder del autor de correspondencia.

Bibliografía

1. Wagenmann A. Ueber pseudotuberculöse entzündung der conjunctiva und iris durch raupenhaare. Albrecht von Graefes Archiv für Ophthalmologie. 1890;36:126-34.
2. Krüger E. Ophthalmia nodosa, durch eingedrungene Raupenhaare verursacht. Arch f Augenheilk. 1892;24:147.
3. Krüger E. Ophthalmia nodosa. Ein weiterer Beitrag zur Kenntnis der Raupenhaarerkrankungen des Auges. Arch Augenheilk Bd. 1892;25:357.
4. Hillemanns (Bonn). Ueber Augenentzündung durch eindringen von raupenhaaren. Ophthalmia nodosa (Sämisch)[2]). Deutsche Medicinische Wochenschrift. Stuttgart: Georg Thieme Verlag; 1894.
5. Lawford JB. Ophthalmia nodosa. Trans Ophthalmol Soc UK. 1895;15:210.
6. Knapp G. Ophthalmia nodosa. Am J Ophthalmol. 1897;14:247.
7. Bayer. Ein Fall von Raupenhaar-Ophthalmia (Ophthalmia nodosa, Saemisch). Münch med Wochenschr; 1900.
8. Saemisch T. Graefe-Saemisch Handbuch der gesamten Augenheilkunde. 2nd ed. Leipzig: Engelmann; 1904.
9. Parker WR. Ophthalmia nodosa or caterpillar-hair ophthalmia with report of a case. JAMA. 1910;55(8):639-42.
10. Knapp FN. Ophthalmia nodosa: Report of a case. Arch Ophthal. 1940;24:535-8.
11. Bishop JW, Morton MR. Caterpillar-hair kerato-conjunctivitis. Med J Aust. 1968;2:995-7.
12. Hered RW, Spaulding AG, Sanitato JJ, Wander AH. Ophthalmia nodosa caused by tarantula hairs. Ophthalmology. 1988;95:166-9.
13. Joshi D. Ophthalmia nodosa with intraocular caterpillar setae. Med J Armed Forces India. 2011;67:167-8.
14. Comez AT, Tufan HA, Gencer B. Ophthalmia nodosa as an occupational disease: Is it usual or is it casual? Ocul Immunol Inflamm. 2013;21:144-7.
15. Shankar S, Ahluwalia TS, Gurunadh VS, Sati A. Unique presentation of ophthalmia nodosa in an adult male patient with a novel management approach. Med J Armed Forces India. 2016;72:400-2.
16. Savage NDSJ, Green JCP, Carley F. Images in ophthalmia nodosa: an unusual presentation of red eye. BMJ Case Rep. 2018;2018: bcr2018224194.
17. Watson PG, Sevel D. Ophthalmia nodosa. Br J Ophthalmol. 1966;50: 209-17.
18. Gómez J. Lepidopterismo y erucismo en Colombia. Revista Biosalud. 2014;13(2):59-83.
19. Rutzen AR, Weiss JS, Kachadoorian H. Tarantula hair ophthalmia nodosa. Am J Ophthalmol. 1993;116:381-2.
20. Silva Badillo C, Ortega Larrocea G. Oftalmía nodosa causada por vellos de tarántula. Rev Mex Oftalmol. 1999;73:249-50.
21. Choi JTL, Rauf A. Ophthalmia nodosa secondary to tarantula hairs. Eye (Lond). 2003;17:433-4.
22. Ávila AA, Moreno A, Garzón A, Gómez ÁA. Acidente lonómico. Lonomiasis. Acta Med Colomb. 2013;38:95-100.
23. Goldman BS, Bragg BN. Caterpillar and moth bites [Internet]. Treasure Island (FL): StatPearls Publishing; 2021 [citado: 3 octubre 2021]. Disponible en: http://www.ncbi.nlm.nih.gov/books/NBK539851
24. Barraquer JI. Un caso de oftalmía nodosa. Confirmación de su producción por los dardos de Iñigo. Su tratamiento por cortisona. Estudios e informaciones oftalmológicas. 1952;4(12):1-8. Disponible en: https://www.institutobarraquer.com/OftalmiaNodosa.pdf
25. Corkey JA. Ophthalmia nodosa due to caterpillar hairs. Br J Ophthalmol. 1955;39:301-6.
26. Cadera W, Pachtman MA, Fountain JA, Ellis FD, Wilson FM. Ocular lesions caused by caterpillar hairs (ophthalmia nodosa). Can J Ophthalmol. 1984;19:40-4.
27. Doshi PY, Usgaonkar U, Kamat P. A hairy affair: Ophthalmia nodosa due to caterpillar hairs. Ocul Immunol Inflamm. 2018;26:136-41.
28. Steele C, Lucas DR, Ridgway AE. Endophthalmitis due to caterpillar setae: surgical removal and electron microscopic appearances of the setae. Br J Ophthalmol. 1984;68:284-8.

revista SOCOFTAL
Revista de la Sociedad Colombiana de Oftalmología
PERMANYER
Check for updates

CASO CLÍNICO

Retinocoroidopatía *birdshot*, reporte de un caso en Colombia

Birdshot retinochoroidopathy, case report in Colombia

Álvaro Ortiz-Zapata[1,2,3], *Carlos M. Rangel*[2,4], *Pedro L. Cárdenas*[2,3], *Nicolás A. Blanco*[2,5]* *y Yuly A. Castellanos-Castellanos*[2,6]

[1]*Departamento de Neuro-Oftalmología, Centro de Especialidades Oftalmológicas ALJAORZA (CEOA), Machala, El Oro, Ecuador;* [2]*Clínica Carlos Ardila Lulle, Fundación Oftalmológica de Santander (FOSCAL), Floridablanca, Santander, Colombia;* [3]*Departamento de Neuro-Oftalmología, Fundación Oftalmológica de Santander (FOSCAL), Floridablanca, Santander, Colombia;* [4]*Departamento de Retina y Vítreo, Fundación Oftalmológica de Santander (FOSCAL), Floridablanca, Santander, Colombia;* [5]*Facultad de Salud, Universidad Industrial de Santander (UIS), Floridablanca, Santander, Colombia;* [6]*Facultad de Salud, Universidad Autónoma de Bucaramanga (UNAB), Floridablanca, Santander, Colombia*

Resumen

Introducción: *La retinocoroidopatía birdshot (RCB) es una uveítis posterior crónica, bilateral de origen autoinmune, con fuerte asociación al antígeno leucocitario humano HLA-A29.* **Objetivo:** *Describir un caso de RCB en Colombia.* **Material y métodos:** *Mujer caucásica de 57 años, con hallazgos clínicos y exámenes complementarios compatibles con RCB. Recibió terapia biológica durante 15 meses, con mejoría clínica significativa.* **Resultados y conclusiones:** *El tratamiento depende del estadio de la enfermedad y consiste en el uso solo de corticoesteroides o combinación con agentes inmunosupresores y biológicos, que han demostrado preservar la función visual y minimizar efectos adversos de los esteroides.*

Palabras clave: *Retinocoroidopatía birdshot. Uveítis. HLA-A29. Enfermedades autoinmunes.*

Abstract

Background: *Birdshot Retinocoroidopathy (BRC) is a chronic, bilateral posterior uveitis of autoimmune origin, with a strong association with the human leukocyte antigen HLA-A29.* **Objective:** *To describe a BRC case in Colombia.* **Material and methods:** *A 57-year-old Caucasian woman with clinical findings and complementary tests compatible with BRC. She received biologic therapy for 15 months, with significant clinical improvement.* **Results and conclusions:** *Treatment depends on stage of disease and is about corticosteroid use, alone or combination with immunosuppressive and biological agents, which have been shown to preserve visual function and minimize adverse effects of steroids.*

Keywords: *Birdshot retinochoroidopathy. Uveitis. HLA-A29. Autoimmune diseases.*

Introducción

La retinocoroidopatía *birdshot* (RCB) es una uveítis posterior crónica, bilateral de origen autoinmune, con una fuerte asociación al antígeno leucocitario humano HLA-A29[1]. Con mayor frecuencia afecta a mujeres de edad media y raza blanca, descendentes del norte de Europa. En las primeras etapas de la enfermedad, la mayoría de los pacientes presentan síntomas leves, lo que lleva a un retraso significativo en el diagnóstico[1,2]. Al igual que con las uveítis no infecciosas, los corticosteroides son el pilar del tratamiento, sin embargo la

Correspondencia:
*Nicolás A. Blanco
E-mail: nblancogarcia@gmail.com

Fecha de recepción: 20-07-2021
Fecha de aceptación: 23-01-2022
DOI: 10.24875/RSCO.21000003
Disponible en internet: 23-05-2022
Rev Soc Colomb Oftalmol. 2022;55(1):22-26
www.revistaSCO.com

0120-0453 / © 2022 Sociedad Colombiana de Oftalmología (SOCOFTAL). Publicado por Permanyer. Este es un artículo *open access* bajo la licencia CC BY-NC-ND (http://creativecommons.org/licenses/by-nc-nd/4.0/).

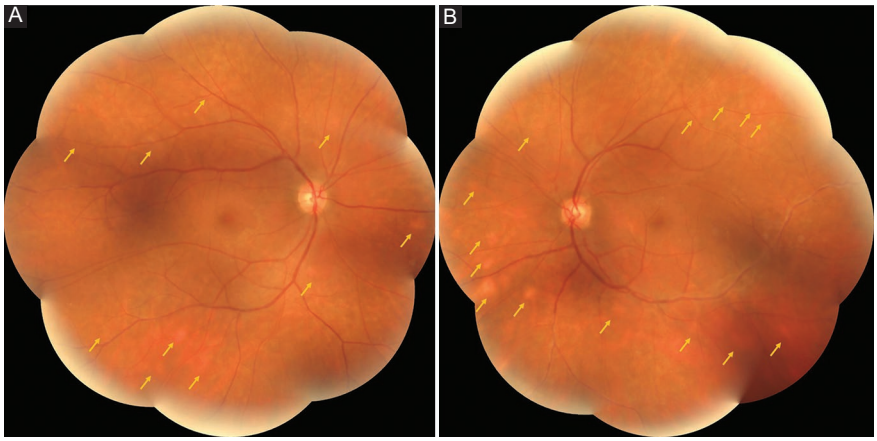

Figura 1. Fotos panorámicas a color de ojo derecho **(A)** e izquierdo **(B)**, que muestran múltiples lesiones subretinianas a nivel de media periferia, redondeadas, blanco-amarillentas múltiples y dispersas en ausencia de vasculitis (flechas).

introducción temprana de agentes inmunosupresores de segunda línea es beneficiosa para preservar la función visual y minimizar los efectos secundarios que pueden ocasionar dosis altas de corticosteroides[1-3].

Presentamos el caso de una paciente diagnosticada con una variante de RCB en la cual encontramos alteración del nervio óptico de forma bilateral, algo inusual en este tipo de patología, con buena respuesta a los medicamentos biológicos.

Reporte de caso

Mujer caucásica de 57 años, sin antecedentes médicos, que acude al servicio de neuro-oftalmología por un cuadro de cinco meses caracterizado por procesos inflamatorios recurrentes a nivel ocular bilateral, discromatopsia, visión borrosa de predominio en ojo izquierdo (OI) sin una causa específica, tratada de manera sintomática en otra institución. Al ingreso, la agudeza visual con corrección (AVCC) en ojo derecho (OD) fue 20/25 y 20/30 en OI; biomicroscopia, presión intraocular, reflejos pupilares y examen oculomotor fueron normales. Al fondo de ojo, celularidad vítrea 1+, discos ópticos ligeramente borrados, sin depósitos axoplásmicos y mácula sin alteración, mientras que en la media periferia se apreciaron lesiones subretinianas blanco-amarillentas redondeadas múltiples y dispersas en ausencia de vasculitis en ambos ojos (AO) (Fig. 1).

Las pruebas de visión cromática indicaron discromatopsia rojo-verde leve. Los estudios de laboratorio para enfermedades infecciosas o autoinmune sistémicas fueron negativos. La tomografía de coherencia óptica macular (OCT) y el campo visual computarizado fueron normales, mientras que la OCT de nervio óptico mostró disminución importante de células ganglionares en AO. La angiografía fluoresceínica (AGF) evidenció hiperfluorescencia del disco óptico con lesiones blanquecinas sin captación de contraste, al igual que la angiografía por OCT (OCT-A) (Fig. 2).

Los estudios electrofisiológicos mostraron discreto compromiso de conos y bastones bilateral en el electrorretinograma estándar (ERGs) y el potencial visual evocado (PVE) reveló una prolongación de la latencia bilateral (Fig. 3), dando una impresión diagnóstica de RCB, por lo que se solicitaron estudios específicos de HLA y se inició manejo con prednisolona oral en descenso gradual.

Durante los controles se mantuvo estable, sin embargo, al quinto mes de seguimiento reportó visión borrosa AO aun con sus gafas y acude con el resultado de HLA-A29 positivo para RCB. Al examen, AVCC OD 20/30 y 20/40 en OI, resto sin cambios. Se realizó junta médica con los departamentos de reumatología, neurooftalmología y retina, decidiéndose el inicio de terapia biológica con adalimumab para prevenir complicaciones retinianas.

Después de 15 meses de seguimiento, la agudeza visual mejoró a 20/20 en AO, al fondo de ojo sin lesiones subretinianas. OCT macular, AGF y PVE fueron normales, el ERGs de control mostró una discreta afectación de los conos a nivel bilateral.

Discusión

La RCB es una enfermedad autoinmune caracterizada por áreas de hipopigmentación en la retina,

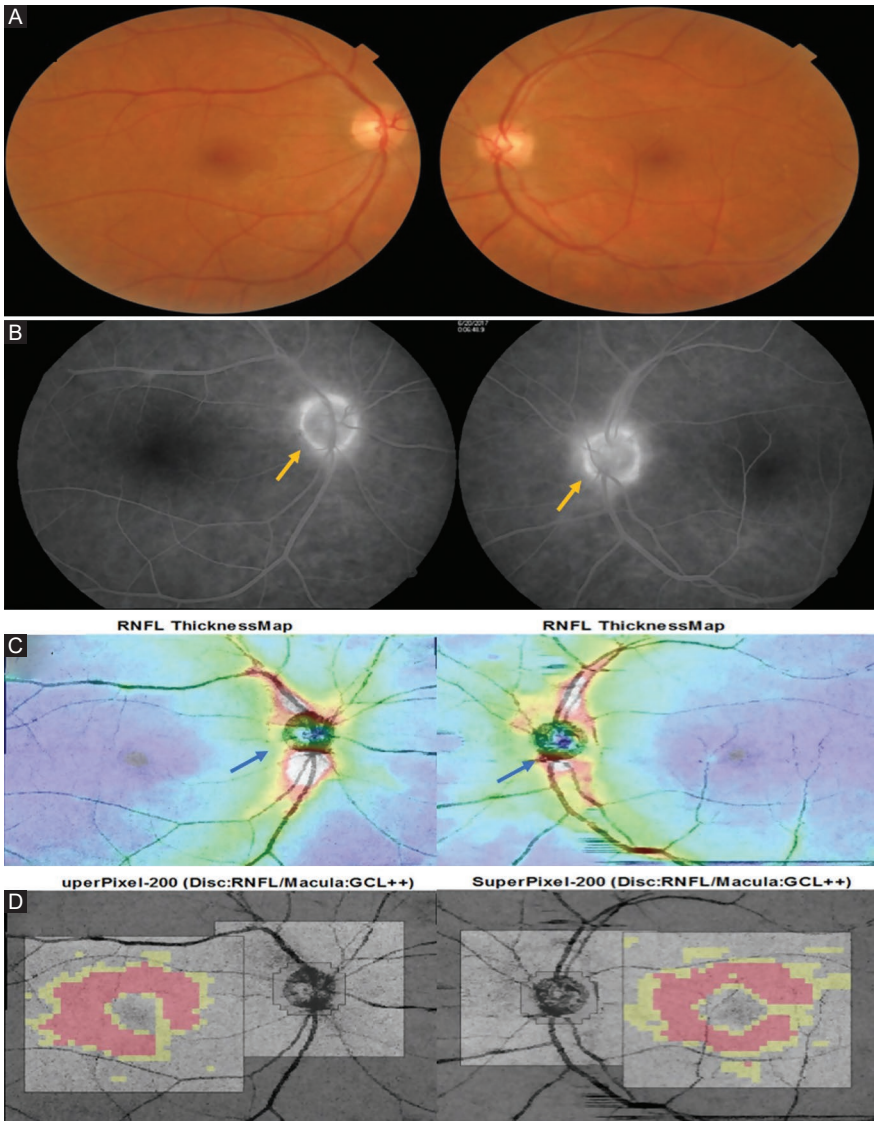

Figura 2. Imagen combinada donde se muestra foto de polo posterior de ambos ojos **(A)**. Angiografía fluoresceínica **(B)** con tinción a nivel de la cabeza del disco óptico en ambos ojos (flecha). Tomografía de coherencia óptica macular (OCT) de capa de fibras nerviosas **(C)** de ambos ojos que muestra un aumento en el espesor de estas (flechas) y OCT de células ganglionares **(D)** de ambos ojos que muestra una disminución importante de la densidad ganglionar a nivel macular bilateral.

edema macular cistoide, vitreítis leve crónica, con poca afectación del segmento anterior, y muy rara afección del nervio óptico[3], no se ha detectado compromiso extraocular. En nuestro caso, se presenta la enfermedad en etapas iniciales con discreto compromiso visual a pesar de su compromiso neurooftalmológico en la vía visual, documentado por las alteraciones halladas en el ERGs y el PVE, hallazgos que se mantuvieron durante todo el seguimiento, y mejoraron luego del tratamiento biológico.

Esta entidad presenta una fuerte asociación con HLA, siendo esencial para su diagnóstico el alelo HLA-A29. Aproximadamente en el 95% de los casos está presente, sin embargo la sensibilidad de la técnica es limitada en algunos casos, encontrándose que hasta el 5% de los pacientes no expresa el antígeno[4], aunque cuando se usan técnicas avanzadas de reacción en cadena de la polimerasa se encuentra en casi el 100% de los casos[5].

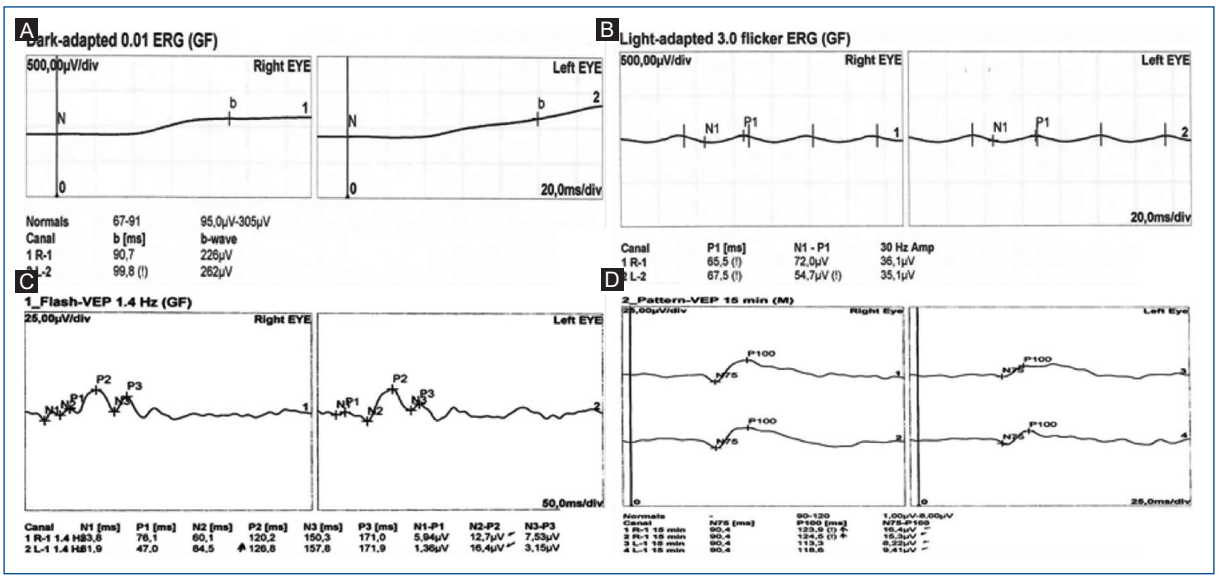

Figura 3. Estudios electrofisiológicos donde se muestra un electrorretinograma estándar en fase escotópica **(A)** y fotópica **(B)** en donde se observa una prolongación de la latencia de forma bilateral a predominio de ojo izquierdo y un potencial visual evocado *flash* **(C)** y patrón reverso de 15 minutos de arco **(D)** que evidencian prolongación de la latencia de forma bilateral a predominio de ojo izquierdo compatible con un trastorno en la conducción de los estímulos nerviosos.

Las imágenes multimodales como OCT, AGF y angiografía verde indocianina son esenciales para realizar una evaluación de la enfermedad a nivel foveal y extrafoveal[6], cada uno de estos estudios permiten seguir posibles complicaciones de la enfermedad, evolución de las lesiones coroides, vasculitis coroidea o retiniana, edema macular, membranas neovasculares, atrofia retiniana y oclusiones vasculares, entre otras[7]. Así mismo, los estudios electrofisiológicos como el ERGs, el ERG multifocal y los PVE han sido propuestos como métodos para evaluar la función retiniana generalizada y nerviosa, siendo capaces de monitorear la actividad, la progresión y la respuesta al tratamiento en pacientes con RCB[6,7].

Se ha demostrado que estos cambios mejoran con el tratamiento sistémico, al igual que las alteraciones en el campo visual[6,7]. En nuestra paciente los estudios electrofisiológicos como el ERGs fueron fundamentales para demostrar afección no solo a nivel retiniano, sino a nivel del nervio óptico mediante el PVE con un retardo en la conducción, hallazgo constante en enfermedades inflamatorias.

El tratamiento depende de la etapa de la enfermedad y consiste en el uso de corticosteroides, generalmente durante el primer año de presentación de síntomas y episodios agudos, o combinándolos con agentes inmunosupresores, como la ciclosporina A, la azatioprina, el micofenolato o el metotrexato, que han demostrado preservar la función visual y minimizar los efectos adversos de los corticosteroides[8]. Sin embargo, estudios recientes han demostrado que la terapia sistémica debe ser rápida y agresiva para evitar complicaciones por tratarse de una enfermedad crónica; es por ello que los inmunosupresores, solos o en combinación, se consideran los medicamentos de elección en pacientes que no responden o necesitan altas dosis de corticosteroides[9].

Los medicamentos contra el factor de necrosis tumoral alfa como el infliximab y el adalimumab pueden usarse como agentes ahorradores de esteroides en casos de intolerancia o falta de respuesta a la terapia inmunomoduladora tradicional, así como en los casos de uveítis resistentes a estos agentes; el tocilizumab, un anticuerpo monoclonal humanizado dirigido contra el receptor de interleucina 6, aparece como un nuevo aliado, que ha reportado mejoría y control de la enfermedad[10].

Presentamos el primer caso de RCB en Colombia con compromiso de la vía visual bilateral, sin evidencia de inflamación del segmento anterior con un seguimiento a 15 meses en tratamiento a base de medicamentos biológicos (adalimumab), con buena respuesta oftalmológica y tolerancia a este.

Recomendaciones

Los oftalmólogos deben conocer las características clínicas de la RCB, con la ayuda de las imágenes multimodales y los estudios electrofisiológicos, que son

una gran herramienta para el diagnóstico y seguimiento de la enfermedad. Así como iniciar oportunamente el tratamiento, para prevenir complicaciones funcionales y estructurales retinianas.

Financiamiento

Los autores no recibieron patrocinio para llevar a cabo este artículo.

Conflicto de intereses

Los autores declaran no tener conflicto de intereses.

Responsabilidades éticas

Protección de personas y animales. Los autores declaran que para esta investigación no se han realizado experimentos en seres humanos ni en animales.

Confidencialidad de los datos. Los autores declaran que han seguido los protocolos de su centro de trabajo sobre la publicación de datos de pacientes.

Derecho a la privacidad y consentimiento informado. Los autores han obtenido el consentimiento informado de los pacientes y/o sujetos referidos en el artículo. Este documento obra en poder del autor de correspondencia.

Bibliografía

1. Minos E, Barry RJ, Southworth S, Folkard A, Murray PI, Duker JS, et al. Birdshot chorioretinopathy: current knowledge and new concepts in pathophysiology, diagnosis, monitoring and treatment. Orphanet J Rare Dis. 2016;11(1):61.
2. Shah KH, Levinson RD, Yu F, Goldhardt R, Gordon LK, Gonzales CR, et al. Birdshot chorioretinopathy. Surv Ophthalmol. 2005;50(6):519-41.
3. Shao EH, Menezo V, Taylor SRJ. Birdshot chorioretinopathy. Curr Opin Ophthalmol. 2014;25(6):488-94.
4. Brézin AP, Monnet D, Cohen JHM, Levinson RD. HLA-A29 and birdshot chorioretinopathy. Ocul Immunol Inflamm. 2011;19(6):397-400.
5. Herbort CP, Pavésio C, LeHoang P, Bodaghi B, Fardeau C, Kestelyn P, et al. Why birdshot retinochoroiditis should rather be called 'HLA-A29 uveitis'? Br J Ophthalmol. 2017;101(7):851-5.
6. Cunningham ET, Levinson RD, Denniston AK, Brézin AP, Zierhut M. Birdshot chorioretinopathy. Ocul Immunol Inflamm. 2017;25(5):589-93.
7. Papadia M, Herbort CP. New concepts in the appraisal and management of birdshot retinochoroiditis, a global perspective. Int Ophthalmol. 2015;35(2):287-301.
8. Hafidi M, Loria O, Kodjikian L, Denis P, Ferrand MR, Broussolle C, et al. Efficacy of methylprednisolone pulse followed by oral prednisone in birdshot chorioretinopathy. Ocul Immunol Inflamm. 2017;25(5):596-603.
9. Cervantes-Castañeda RA, Gonzalez-Gonzalez LA, Cordero-Coma M, Yilmaz T, Foster CS. Combined therapy of cyclosporine A and mycophenolate mofetil for the treatment of birdshot retinochoroidopathy: a 12-month follow-up. Br J Ophthalmol. 2013;97(5):637-43.
10. Calvo-Río V, Blanco R, Santos-Gómez M, Díaz-Valle D, Pato E, Loricera J, et al. Efficacy of anti-IL6-receptor tocilizumab in refractory cystoid macular edema of birdshot retinochoroidopathy. Report of two cases and literature review. Ocul Immunol Inflamm. 2017;25(5):604-9.

revista SOCOFTAL
Revista de la Sociedad Colombiana de Oftalmología
PERMANYER
Check for updates

CASO CLÍNICO

Ciclodiálisis postraumática, desafío diagnóstico y terapéutico. Reporte de caso y revisión de literatura

Post-traumatic cyclodialysis, diagnostic and therapeutic challenge. Case report and literature review

*Gabriel E. Ortiz-Arismendi y Carlos M. Córdoba-Ortega**

Facultad de Medicina, Departamento de Oftalmología, Universidad Nacional de Colombia, Bogotá, Colombia

Resumen

Presentamos el caso de un paciente con ciclodiálisis postraumática difícil de localizar, incluso con ultrabiomicroscopia (UMB) repetida. El objetivo es informar del diagnóstico de una ciclodiálisis pequeña de difícil visualización y con presentación atípica. Paciente con ciclodiálisis postraumática crónica de 1 hora de reloj, con visualización difícil tanto por examen clínico como por imagen (UBM), a pesar de las evaluaciones repetidas. Inicialmente se realizó el tratamiento médico, sin embargo, no se logró el cierre espontáneo y ni la localización exacta. El seguimiento riguroso basado en la sospecha clínica permitió finalmente su ubicación y reparación quirúrgica exitosa. La ciclodiálisis es una condición rara y la mayoría de los oftalmólogos tratan solo unos pocos casos, no existe un protocolo estandarizado y tanto el diagnóstico como el manejo pueden ser difíciles. La gonioscopia sigue siendo el método diagnóstico de elección, y ciertas ayudas de diagnóstico como la UBM y posiblemente la tomografía de coherencia óptica pueden mejorar la sensibilidad de detección, aunque en algunos casos solo la sospecha clínica y el monitoreo riguroso pueden conducir a un diagnóstico preciso y un tratamiento adecuado.

Palabras clave: *Ciclodiálisis. Hipotonía ocular. Gonioscopia. UBM. Ciclopexia.*

Abstract

We present the case of a patient with post-traumatic cyclodialysis difficult to locate, even with repetitive ultrabiomicroscopy (BMU). Our objective is to inform the diagnosis of a small cyclodialysis that is difficult to visualize and with an atypical presentation. Patient with chronic post-traumatic cyclodialysis of 1 clock hour, with difficult visualization by both clinical examination and imaging (UBM), despite repeated evaluations. Medical management was undertaken initially, however, no spontaneous closure and no exact localization were achieved. Rigorous follow up based on clinical suspicion allowed finally for its location and successful surgical repair. Cyclodialysis is a rare condition, and most ophthalmologists treat only a few cases, there is no standardized protocol and both diagnosis and management can be difficult. Gonioscopy remains the diagnostic method of choice, and certain diagnostic aids such as UBM and possibly optical coherence tomography (OCT) can improve detection sensitivity, although in some cases only clinical suspicion and rigorous monitoring can lead to accurate diagnosis and proper treatment.

Keywords: *Cyclodialysis. Ocular hypotonia. Gonioscopy. UBM. Cyclopexy.*

Correspondencia:
*Carlos M. Córdoba-Ortega
E-mail: cmcordobao@gmail.com

Fecha de recepción: 11-10-2021
Fecha de aceptación: 23-01-2022
DOI: 10.24875/RSCO.21000012

Disponible en internet: 23-05-2022
Rev Soc Colomb Oftalmol. 2022;55(1):27-31
www.revistaSCO.com

0120-0453 / © 2022 Sociedad Colombiana de Oftalmología (SOCOFTAL). Publicado por Permanyer. Este es un artículo *open access* bajo la licencia CC BY-NC-ND (http://creativecommons.org/licenses/by-nc-nd/4.0/).

Introducción

La ciclodiálisis es causada por la desinserción del músculo ciliar del espolón escleral, originado por mecanismos traumáticos o quirúrgicos, creando una comunicación anormal entre la cámara anterior y el espacio supracoroideo, originando hipotonía ocular que puede conducir a complicaciones como desprendimientos coroideos crónicos, maculopatía hipotónica, edema de disco y deterioro de la visión. Mostramos el caso de un paciente con una pequeña ciclodiálisis postraumática pequeña (1H) con una presentación poco usual que dificultó el diagnóstico.

Presentación del caso

Ciñéndonos a la Declaración de Helsinki en todos los procedimientos, se recopiló una declaración y se firmó un formulario de consentimiento informado escrito para publicar la información del caso.

Paciente de 44 años con traumatismo cerrado en el ojo izquierdo ocho semanas antes de la consulta, con hifema del 30%, párpados y heridas conjuntivales suturadas. La ecografía mostró desprendimientos coroideos planos en todos los cuadrantes y desprendimiento del cuerpo ciliar en los cuadrantes superiores, la ultrabiomicroscopia (UBM) informó cierre angular con morfología y configuración normal del iris, confirmando los desprendimientos cilio-coroideos (Fig. 1).

Al examen inicial agudeza visual sin corrección ojo derecho (OD) 20/20 y ojo izquierdo (OI) 20/40. Biomicroscopia OI conjuntiva con heridas cicatrizadas, córnea con opacidades lineales en el estroma, atalamia periférica, pupila discórica con reflejo fotomotor aceptable, cristalino con opacidad subcapsular posterior central, presión intraocular (PIO) OD/OI 14/8 mmHg. Gonioscopia: OD ángulo abierto con poco pigmento; OI aposición irido-trabecular en más de tres cuadrantes, muy difícil de abrir y evaluar debido a hipotonía y pliegues en la córnea. Fundoscopia: retina aplicada y mácula sana en ambos ojos. Se inicia prednisolona y atropina tópicas, que el paciente aplicó por dos semanas. Regresa cinco meses después, con examen clínico sin cambios, PIO 10/3 mmHg; UBM de OI muestra persistencia de cierre angular y desprendimientos cilio-coroideos planos en cuatro cuadrantes. Se indicó y practicó drenaje de desprendimientos coroideos, apreciándose durante el procedimiento drenaje persistente de líquido claro que se reactiva repetidamente al abrir la irrigación del mantenedor de la cámara anterior, signo inequívoco de la existencia de una ciclodiálisis.

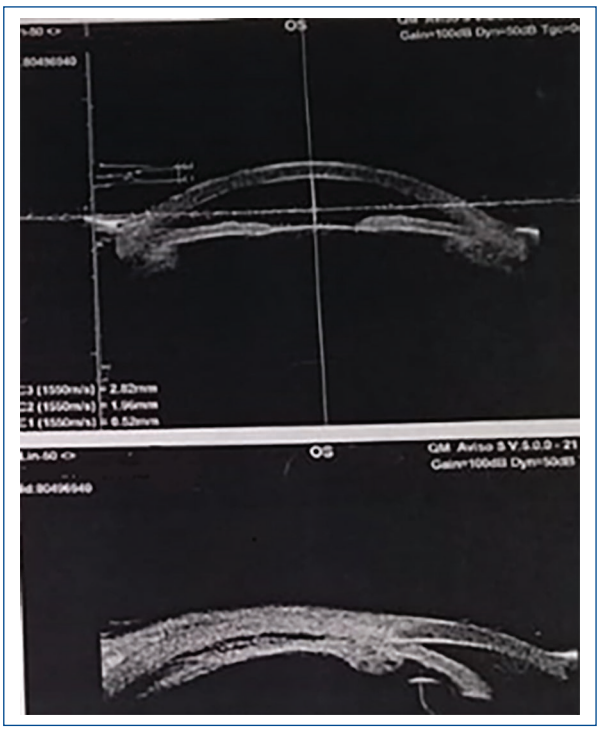

Figura 1. Cierre angular con iris de morfología y configuración normal y desprendimientos de coroides y cuerpo ciliar.

En el seguimiento postoperatorio continuó con hipotonía ocular y la UBM reportó persistencia de ángulo cerrado y desprendimientos cilio-coroideos planos en cuatro cuadrantes, sin que pudiera localizarse la ciclodiálisis. Se deja sin medicación para facilitar el proceso inflamatorio que finalmente condujera al cierre de la fisura. El paciente regresa cinco meses después y la tomografía de coherencia óptica (OCT) reporta edema y pliegues maculares leves.

Previo a la programación de inyección de viscoelástico en cámara anterior, se practica gonioscopia en el consultorio con indentación enérgica que permite visualizar una pequeña fisura de ciclodiálisis en horario de 11 a 12 (Fig. 2).

Se practica reparación quirúrgica con disección de tapa escleral, entrada a la cámara anterior y sutura del cuerpo ciliar a la esclera con material no absorbible e iridectomía periférica. En el postoperatorio inmediato se encontró una cámara anterior bien formada, ciclodiálisis cerrada, ángulo cerrado de más de 180 grados e hipertensión ocular, que requirió tratamiento hipotensor tópico (Fig. 3). Dos meses después se practicó facoemulsificación, sinequiotomía posterior e implante de lente intraocular en ojo izquierdo.

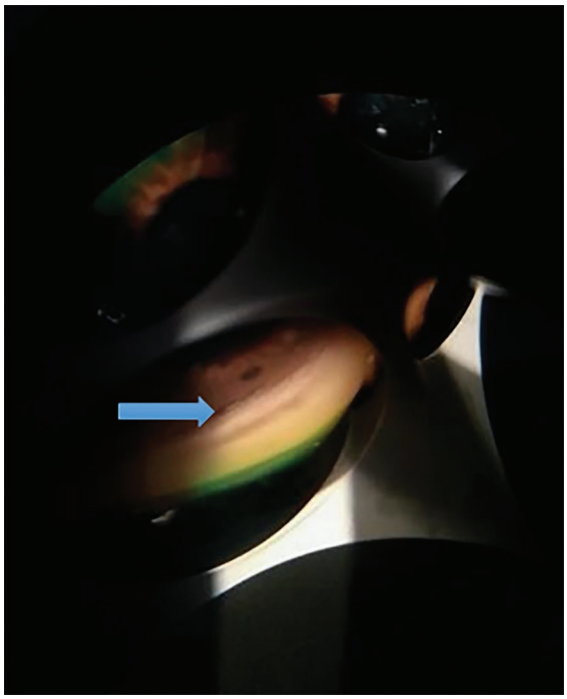

Figura 2. Gonioscopia que muestra ciclodiálisis 11-12 horas (flecha).

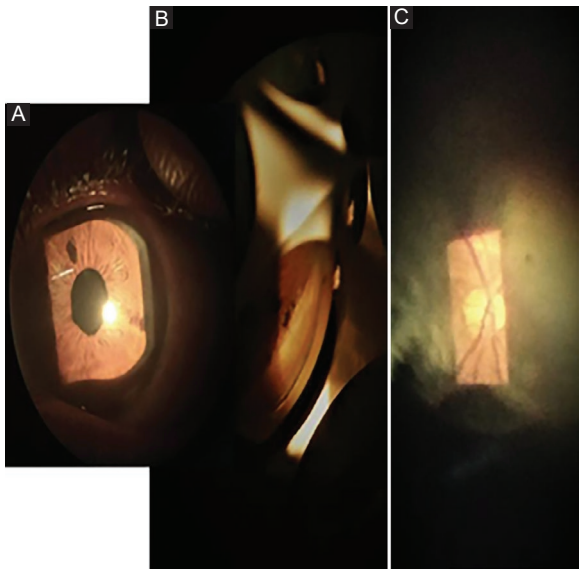

Figura 3. Postoperatorio. **A:** el segmento anterior muestra una pupila ligeramente discórica. **B:** gonioscopia que muestra el cierre de la ciclodiálisis de 11 a 12 horas. **C:** nervio óptico sano.

Evolucionó satisfactoriamente con PIO normal y resolución de los desprendimientos cilio-coroideos, documentada con UBM.

Discusión

Ernest Fuchs, en 1900, describió una gran reducción en la PIO causada por una fisura entre la raíz del iris y el espolón escleral durante una cirugía de cataratas. Más tarde, Heine describió la técnica quirúrgica de ciclodiálisis para el tratamiento del glaucoma creando fisura que conecta la cámara anterior con el espacio supracoroideo[1,2]. En 1932, Elschnig describió la comunicación directa de cámara anterior y espacio supracoroideo con desprendimientos coroideos. La ciclodiálisis no se popularizó por sus complicaciones graves como hifema, hipotonía y hemorragia supracoroidea[2,3], y hacia 1970 desapareció como procedimiento quirúrgico. Actualmente ocurre principalmente por traumatismos cerrados con frecuencia del 1 al 11%[4] y con menor frecuencia como complicación de algunos procedimientos quirúrgicos o traumas penetrantes[5], con mayor incidencia en hombres. Una compresión axial con una súbita expansión ecuatorial alarga el tejido ocular y resulta en una separación de las fibras del músculo ciliar de su inserción en el espolón escleral[6], creando una comunicación entre el espacio supracoroideo y la cámara anterior. Los nervios ciliares, las arterias ciliares posteriores largas y las venas vorticosas perforan la esclerótica y la anclan a la coroides de una forma más fuerte que al cuerpo ciliar[7].

La hipotensión crónica en un ojo con traumatismo cerrado se debe a ciclodiálisis en la mayoría de los casos, pero puede ser causada por desgarros del cuerpo ciliar, y su tratamiento inicial suele tener una alta tasa de fracaso y de complicaciones[8,9].

La ciclodiálisis no tiene una ubicación preferida. Kuèchle et al. hallaron fisuras superiores en el 66% de los casos de su serie[10]; Agarwall reportó una ubicación inferior en el 48%, superior en el 29% e igual en el 14% en cuadrantes nasal y temporal[11], y Loannidis no halló predilección por ningún cuadrante en particular[12].

La ubicación de la fisura es vital para definir el tratamiento y cuando esto no es posible, dificulta notablemente su resolución, como en nuestro caso. La ciclodiálisis puede ser múltiple y cada una debe identificarse para el éxito quirúrgico[9]. La gonioscopia es el método diagnóstico de elección, pero puede ser difícil por pliegues corneales debidos a la hipotonía, medios opacos o poca profundidad de la cámara anterior; no todas las ciclodiálisis son visibles, pues algunas pueden ser microgrietas o constituir caminos oblicuos, particularmente difíciles de detectar, y en casos seleccionados la transiluminación puede ayudar a localizarlas[13]. A menudo se requiere la inyección de

material viscoelástico en la cámara anterior cuando otros métodos han fallado[14], aunque no hay estudios comparativos de gonioscopia con el uso de viscoelástico, con otros métodos como la UBM.

Aunque la ecografía convencional (9 Mhz) no detecta con precisión la ciclodiálisis debido a su ubicación anterior[15], la UBM (técnica de inmersión de 50 a 100 Mhz) es muy útil para diagnosticarla, localizarla, medirla y monitorearla. Se considera complementaria a la gonioscopia y es la técnica de elección para la detección de desprendimientos cilio-coroideos. En una serie se documentó la detección precisa de todas las fisuras con UBM como método de diagnóstico primario[16]. La OCT del segmento anterior y la resonancia magnética pueden ser útiles en algunos casos[17,18].

No hay ensayos aleatorizados acerca del tratamiento de las ciclodiálisis y la evidencia científica que respalda cada estrategia es débil; se han propuesto al menos 20 diferentes enfoques para tratar la ciclodiálisis, cuyo objetivo común es volver a sellar la cámara anterior y pueden clasificarse como procedimientos internos y externos.

El tratamiento médico es el primer paso, con esteroides sistémicos y tópicos y atropina para reducir la inflamación del segmento anterior, relajar el músculo ciliar y provocar un mayor contacto con la esclera. Puede ser útil reducir el esteroide para propiciar inflamación, cicatrización y cierre de la fisura; se ha propuesto un tratamiento conservador entre seis y ocho semanas, cuando se espera el cierre de las ciclodiálisis pequeñas. La inyección de sangre autóloga en cámara anterior se ha descrito como un método de curación efectivo[19].

En fisuras de menos de 1.5 horas, la fotocoagulación con láser puede ofrecer buenos resultados y debe probarse como la primera opción en este tipo de fisura, aunque puede ser difícil de practicar por visión gonioscópica deficiente y deberá recurrirse a la ciclopexia quirúrgica como en nuestro caso[20]. La aplicación de láser YAG transescleral también se ha mostrado eficaz para cerrar la ciclodiálisis traumática[10]. La ciclofotocoagulación transescleral descrita por Amini se ha utilizado con buenos resultados y se ha propuesto utilizar endofotocoagulación láser por medio de una paracentesis[21,22]. La crioterapia con aplicaciones de –50 a –60 grados como procedimiento único tiene una baja tasa de éxito[12,23,24].

La ciclopexia directa es la técnica más antigua conocida para fijar el cuerpo ciliar a la esclerótica. Se usan colgajos de espesor parcial o total tallados en el sitio de la diálisis ciliar[5,16]. A menudo es el procedimiento definitivo en casos refractarios a tratamiento conservador. En nuestro caso, la decisión de utilizar esta técnica se basó en el fracaso del tratamiento conservador, el largo tiempo de evolución y la difícil visualización gonioscópica para intentar tratamiento con láser.

Recientemente se reportó el uso de gas y la aplicación de crioterapia; Ceruti usó hexafluoruro de azufre (SF6)[25], Pinheiro-Costa tuvo éxito con C2F6[26]; la vitrectomía con gas o aceite de silicón pueden resolver ciclodiálisis extensas[27] y el uso de lentes intraoculares y anillos de tensión capsular puede ayudar a la reinserción del músculo ciliar[28,29].

Conclusiones y recomendaciones

La ciclodiálisis es una condición infrecuente, que debe sospecharse siempre en casos de hipotonía crónica postraumática o posquirúrgica. La gonioscopia es el método de diagnóstico de elección y puede apoyarse en ayudas como la UBM y la OCT de segmento anterior.

El manejo de la ciclodiálisis debe ser escalonado, con tratamiento médico inicial con esteroides y ciclopléjicos, suspensión de esteroides, láser para fisuras menores de 1.5 horas, eventualmente crioterapia y finalmente tratamiento quirúrgico.

Financiamiento

La presente investigación no ha recibido ninguna beca específica de agencias de los sectores públicos, comercial o con ánimo de lucro.

Conflicto de intereses

Los autores declaran no tener conflicto de intereses.

Responsabilidades éticas

Protección de personas y animales. Los autores declaran que para esta investigación no se han realizado experimentos en seres humanos ni en animales.

Confidencialidad de los datos. Los autores declaran que han seguido los protocolos de su centro de trabajo sobre la publicación de datos de pacientes.

Derecho a la privacidad y consentimiento informado. Los autores han obtenido el consentimiento informado de los pacientes y/o sujetos referidos en el artículo.

Bibliografía

1. Sédan J. [The present development of cyclodialysis from 1905 to 1967]. Ann Ocul (Paris). 1967;200(3):293-306.
2. Barkan O, Boyle SF, Maisler S. On the surgery of glaucoma: Mode of action of cyclodialysis. Cal West Med. 1936;44(1):12-6.
3. Wootton HW. Cyclodialysis Combined with iridectomy in glaucoma simplex; a preliminary report. Trans Am Ophthalmol Soc. 1932;30:64-70.
4. Grosskreutz C, Aquino N, Dreyer EB. Cyclodialysis. Int Ophthalmol Clin. 1995;35(1):105-9.
5. Aminlari A, Callahan CE. Medical, laser, and surgical management of inadvertent cyclodialysis cleft with hypotony. Arch Ophthalmol. 2004;122(3):399-404.
6. Murta F, Mitne S, Allemann N, Junior AP. Direct cyclopexy surgery for post-traumatic cyclodialysis with persistent hypotony: Ultrasound biomicroscopic evaluation. Arq Bras Oftalmol. 2014;77(1):50-3.
7. Yang JG, Yao GM, Li SP, Ren BC. Surgical treatment for 42 patients with traumatic annular ciliochoroidal detachment. Int J Ophthalmol. 2011;4(1):81-4.
8. Marti P, Baenninger PB, Mueller TM, Bochmann F. Transient hypotony caused by traumatic ciliary body tear without cyclodialysis cleft. Klin Monbl Augenheilkd. 2014;231(4):374-6.
9. González-Martín-Moro J, Contreras-Martín I, Muñoz-Negrete FJ, Gómez-Sanz F, Zarallo-Gallardo J. Cyclodialysis: an update. Int Ophthalmol. 2017;37(2):441-57.
10. Küchle M, Naumann GO. Direct cyclopexy for traumatic cyclodialysis with persisting hypotony. Report in 29 consecutive patients. Ophthalmology. 1995;102(2):322-33.
11. Agrawal P, Shah P. Long-term outcomes following the surgical repair of traumatic cyclodialysis clefts. Eye. 2013;27(12):1347-52.
12. Ioannidis AS, Bunce C, Barton K. The evaluation and surgical management of cyclodialysis clefts that have failed to respond to conservative management. Br J Ophthalmol. 2014;98(4):544-9.
13. Jewelewicz DA, Liebmann JM, Ritch R. The use of scleral transillumination to localized the extent of a cyclodialysis cleft. Ophthalmic Surg Lasers. 1999;30(7):571-4.
14. Prata TS, Palmiero P-M, De Moraes CGV, Tello C, Sbeity Z, Liebmann J, et al. Imaging of a traumatic cyclodialysis cleft in a child using slit-lamp-adapted optical coherence tomography. Eye (Lond). 2009;23(7):1618-9.
15. Kaushik S, Arya SK, Kochhar S. Cyclodialysis cleft diagnosed by conventional ultrasonography. Ophthalmic Surg Lasers. 2000;31(4):346-9.
16. Hwang J-M, Ahn K, Kim C, Park K-A, Kee C. Ultrasonic biomicroscopic evaluation of cyclodialysis before and after direct cyclopexy. Arch Ophthalmol. 2008;126(9):1222-5.
17. Mateo-Montoya A, Dreifuss S. Anterior segment optical coherence tomography as a diagnostic tool for cyclodialysis clefts. Arch Ophthalmol. 2009;127(1):109-10.
18. Johnson SM, Cheng HM, Pineda R, Netland PA. Magnetic resonance imaging of cyclodialysis clefts. Graefe's Arch Clin Exp Ophthalmol. 1997;235(7):468-71.
19. Wollensak J. Treatment of persistent hypotony (author's transl). Klin Monbl Augenheilkd. 1976;168(6):746-50.
20. Han JC, Kwun YK, Cho SH, Kee C. Long-term outcomes of argon laser photocoagulation in small size cyclodialysis cleft. BMC Ophthalmol. 2015;15:123.
21. Amini H, Razeghinejad MR. Transscleral diode laser therapy for cyclodialysis cleft induced hypotony. Clin Experiment Ophthalmol. 2005;33(4):348-50.
22. Alward WL, Hodapp EA, Parel JM, Anderson DR. Argon laser endophotocoagulator closure of cyclodialysis clefts. Am J Ophthalmol. 1988;106(6):748-9.
23. Krohn J. Cryotherapy in the treatment of cyclodialysis cleft induced hypotony. Acta Ophthalmol Scand. 2009;75(1):96-8.
24. Sood G, Rajendran V, George R, Sharma T, Raman R. Comparison of encirclage and cryotherapy with argon laser in the management of traumatic cyclodialysis cleft. Int J Ophthalmol. 2019;12(1):165-8.
25. Ceruti P, Tosi R, Marchini G. Gas tamponade and cyclocryotherapy of a chronic cyclodialysis cleft. Br J Ophthalmol. 2009;93(3):414-6.
26. Pinheiro-Costa J, Melo AB, Carneiro ÂM, Falcão-Reis F. Cyclodialysis cleft treatment using a minimally invasive technique. Case Rep Ophthalmol. 2015;6(1):66-70.
27. Helbig H, Foerster MH. Management of hypotonous cyclodialysis with pars plana vitrectomy, gas tamponade, and cryotherapy. Ophthalmic Surg Lasers. 1996;27(3):188-91.
28. Yuen NSY, Hui SP, Woo DCF. New method of surgical repair for 360-degree cyclodialysis. J Cataract Refract Surg. 2006;32(1):13-7.
29. Mardelli PG. Closure of persistent cyclodialysis cleft using the haptics of the intraocular lens. Am J Ophthalmol. 2006;142(4):676-8.

revista SOCOFTAL
Revista de la Sociedad Colombiana de Oftalmología
PERMANYER

CASO CLÍNICO

Queratoconjuntivitis por fenilefrina confirmada con pruebas alérgicas tras una exploración ordinaria

Phenylephrine keratoconjunctivitis confirmed by allergy testing after routine examination

Maria Klecheva-Maksimova, Honorio J. Pallás-Ventayol, Elisabet Martín-García, Ma. Ángeles Sierra-Rodríguez y José L. del Río-Mayor*

Departamento de Oftalmología, Hospital San Pedro, Logroño, La Rioja, España

Resumen

Las reacciones alérgicas tras el uso de colirios oftálmicos son comunes y pueden manifestarse con queratoconjuntivitis y dermatitis periorbitaria. La introducción reciente de nuevos fármacos tópicos facilita la sospecha clínica, pero en ocasiones se trata de un uso simultáneo de varios medicamentos y la identificación del alérgeno específico se convierte en un reto. Debido a ello, en muchas ocasiones el diagnóstico es de exclusión, ya que no se llega a confirmar con estudio alergológico el agente desencadenante de la reacción. Tal es el caso de la alergia ocular a fenilefrina, dado que son pocos los cuadros clínicos descritos en la literatura donde hay una clara causa inmunológica. Presentamos un caso poco frecuente, una forma grave de queratoconjuntivitis alérgica tras un examen oftalmológico ordinario confirmada tras estudio alergológico completo.

Palabras clave: *Queratoconjuntivitis. Blefaroconjuntivitis. Alergia. Fenilefrina.*

Abstract

Allergic reactions after using ophthalmic eye drops are very common and frequently manifested by ketaconjuntivitis and periorbital dermatitis. Previous introduction of new topical drugs makes the clinical suspicion easier but sometimes the patient uses multiple medications simultaneously and the specific allergen identification become a challenge. That is the reason why in many occasions the diagnosis is of exclusion since the agent triggering the reaction is not confirmed with an allergologic study. Such is the case of ocular allergy to phenylephrine: there are few clinical cases where there is a clear immunologic cause. We report an uncommon case of a patient who develops a severe form of allergic keratoconjuntivitis after routine ophthalmological examination confirmed by complete allergologic study.

Keywords: *Keratoconjunctivitis. Blepharoconjunctivitis. Allergy. Phenylephrine.*

Correspondencia:
*Maria Klecheva-Maksimova
E-mail: mariaklecheva@yahoo.com

Fecha de recepción: 06-01-2022
Fecha de aceptación: 03-02-2022
DOI: 10.24875/RSCO.22000001

Disponible en internet: 23-05-2022
Rev Soc Colomb Oftalmol. 2022;55(1):32-35
www.revistaSCO.com

0120-0453 / © 2022 Sociedad Colombiana de Oftalmología (SOCOFTAL). Publicado por Permanyer. Este es un artículo *open access* bajo la licencia CC BY-NC-ND (http://creativecommons.org/licenses/by-nc-nd/4.0/).

Introducción

La incidencia de alergia a la fenilefrina es muy baja (0.6%)[1], pero es una causa bien conocida de dermatitis, blefaroconjuntivitis y queratoconjuntivitis. La fenilefrina es una amina simpaticomimética con propiedades $\alpha 1$ y se utiliza como midriático y descongestionante conjuntival durante la exploración oftalmológica (p. ej., para diferenciar la epiescleritis de la escleritis). Los efectos adversos más comunes son el ardor, el picor, el lagrimeo y la hiperemia. Las reacciones sistémicas como la taquicardia o la hipertensión son raras, pero posibles. La reacción alérgica se presenta como una reacción aguda (pocas horas después de la instilación) y remite gradualmente tras la eliminación del fármaco causante, sin embargo, están descritos casos de blefaroconjuntivitis alérgica de larga duración[2].

Material y métodos

Se presenta el caso clínico de un varón de 73 años que acude al servicio de urgencias con visión borrosa, escozor, enrojecimiento y dolor en ambos ojos (AO). Refiere que es la primera vez que experimenta síntomas similares y que no sufre de atopia ni alergias conocidas. Destaca el antecedente de exploración oftalmológica ordinaria el día anterior en la que se utilizó Fluotest® (2.5 mg de fluoresceína sódica y 4 mg de clorhidrato de oxibuprocaína) y fenilefrina 100 mg/ml y tropicamida 10 mg/ml. Ambos fármacos habían sido utilizados previamente sin reacciones apreciables. La agudeza visual mejor corregida (AVMC) el día anterior fue de 1.00 y durante la exploración en urgencias –0.2 en AO.

La exploración se realiza sin aplicar ningún colirio para no empeorar o enmascarar síntomas. Destaca edema y eritema palpebral bilateral con intensa hiperemia conjuntival mixta con áreas de hiperpigmentación y reacción papilar. La biomicroscopia objetiva queratitis puntiforme superficial e infiltrados perilímbicos de 360° en AO (Fig. 1). No se observan signos clínicos sugestivos de glaucoma de ángulo cerrado ni de uveítis y tanto los reflejos pupilares como la motilidad ocular son normales.

El diagnóstico de sospecha es de queratoconjuntivitis alérgica y se inicia tratamiento con colirio combinado de dexametasona y netilmicina tres veces al día y lágrimas artificiales con revisión tres días más tarde.

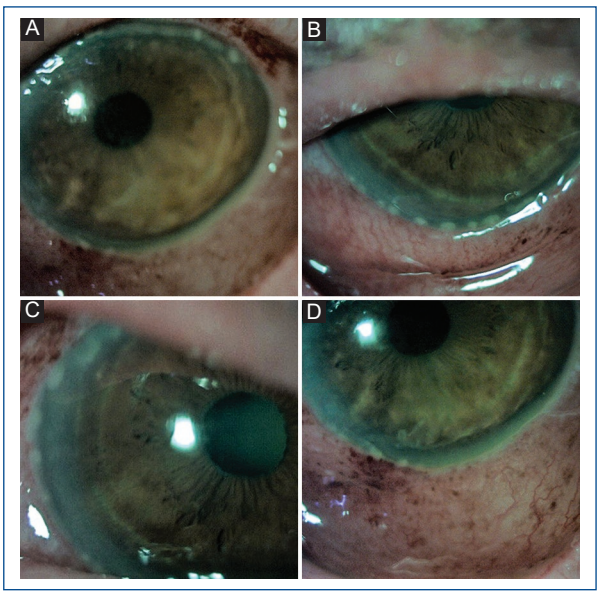

Figura 1. Composición de imágenes de lámpara de hendidura que muestran la hiperemia conjuntival marcada del paciente con infiltrados perilímbicos de 360º en ambos ojos.

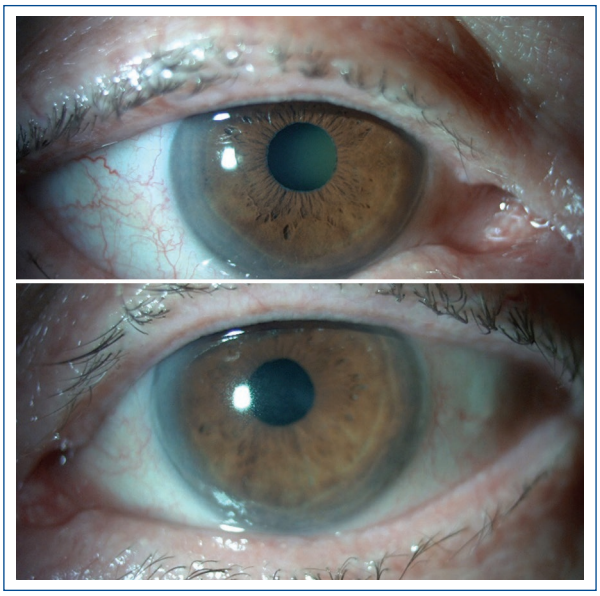

Figura 2. Recuperación prácticamente completa del cuadro con desaparición de los infiltrados corneales y persistencia de hiperemia conjuntival muy leve.

Resultados

El paciente presenta una mejora significativa y gradual durante los días siguientes, llegando a recuperar por completo su AVMC en la última evaluación (Fig. 2).

Se realiza interconsulta al servicio de alergología para descartar el agente causante de la posible reacción alérgica. Las pruebas cutáneas de hipersensibilidad inmediata (también conocidas como pruebas de punción cutánea) con fluoresceína sódica, clorhidrato

de oxibuprocaína, tropicamida y fenilefrina resultan negativas. La reacción intradérmica a la fenilefrina 1/1,000 también es inicialmente negativa, no obstante positiviza a las 72 horas, confirmando el diagnóstico de queratoconjuntivitis alérgica por fenilefrina. Se insiste en la educación sanitaria sobre posibles reacciones alérgicas futuras y la necesidad de notificar a los profesionales sanitarios esta condición en futuras exploraciones oftalmológicas.

Discusión

La fenilefrina es un fármaco simpaticomimético que se utiliza durante la exploración oftalmológica en concentraciones del 2.5 y 10% como colirio con efecto midriático. La alergia a fenilefrina en contexto de uso oftálmico es bien conocida. El curso clínico de la reacción sugiere una hipersensibilidad retardada[2]. Comienza minutos u horas después de la instilación del fármaco y llega a las 12-24 horas con posterior regresión gradual, siendo la duración media de los síntomas de unos 10.5 días. El estudio histológico de blefaroconjuntivitis alérgica por fenilefrina muestra una infiltración inespecífica del tejido por granulocitos, linfocitos y células mononucleares[3]. Geyer destaca en la biopsia conjuntival una marcada infiltración por linfocitos, células plasmáticas y eosinófilos, sin predominio claro de ningún subtipo celular[4].

Algunos estudios señalan a la fenilefrina como el agente midriático que con mayor frecuencia causa alergia ocular (93.5%) en contraste con la tropicamida, que es muy bien tolerada[5]. Por otra parte, el uso de anestésicos tópicos produce toxicidad corneal y su abuso se ha asociado al riesgo de perforación ocular, pero es menos frecuente su asociación con reacciones alérgicas.

Los conservantes son otra causa de molestias oculares e incluso de alergias. La citotoxicidad del cloruro de benzalconio se ha relacionado con la afectación de células trabeculares en pacientes con glaucoma, alteración de la película lagrimal y reacción alérgica[1]. En nuestro caso, dicho componente estaba presente tanto en el colirio de tropicamida como el de fenilefrina.

En cuanto al mecanismo inmunológico etiológico, las reacciones de hipersensibilidad de tipo I son reacciones inmunitarias de rápido desarrollo. Se producen pocos minutos después del contacto de un antígeno con un anticuerpo de tipo inmunoglobulina E unido a mastocitos o basófilos. Debido a su rápido desarrollo, también se denominan de hipersensibilidad inmediata y las consecuencias patológicas surgen pocos minutos después del contacto, consistiendo en una reacción localizada o una enfermedad generalizada (anafilaxia). En todas las reacciones de hipersensibilidad de tipo 1 es requisito fundamental la exposición previa al antígeno, es decir, estar sensibilizado. Este tipo de reacciones no son desencadenadas por la fenilefrina, pero a veces se asocian erróneamente a ella.

La hipersensibilidad de tipo 4, también conocida como hipersensibilidad retardada, se manifiesta por una respuesta inmunitaria característica a las 24-48 horas del contacto con el antígeno en individuos previamente sensibilizados. Estas reacciones son desencadenadas por células T CD4+ de la subpoblación Th1 y ocasionalmente por células T CD8+. Ambos tipos de células secretan citocinas que activan a los macrófagos, las células efectoras finales. La lesión tisular es una consecuencia de los productos de los macrófagos activados, que incluyen enzimas hidrolíticas, intermediarios reactivos del oxígeno, óxido nítrico y citocinas proinflamatorias. En algunas ocasiones, la fenilefrina se ha asociado a este tipo de reacción inmunitaria[6].

La prueba que se utiliza en caso de reacción alérgica inmediata es el *prick test*. Para realizar esta prueba se aplican gotas de alérgenos en el antebrazo y posteriormente se realiza una pequeña erosión con una lanceta para que la sustancia penetre en la piel. La formación de una pápula 15 minutos más tarde indica que la persona está sensibilizada a esa sustancia y puede ser potencialmente alérgica. Es necesario hacer un control positivo con histamina y un control negativo con suero. El paciente tiene que reaccionar al primero; si no lo hace, significa que está tomando un antihistamínico u otro fármaco que interfiere con la reacción o que hay otra razón que impide la prueba.

Otra prueba utilizada es el *patch test*, que revela si hay sensibilización retardada a determinados antígenos mediante la formación de anticuerpos. La prueba consiste en la aplicación de parches con una baja concentración de diferentes antígenos. Estos productos deben permanecer en contacto con la piel durante dos días. La reacción se observa cuando se retiran al tercer o cuarto día. El enrojecimiento, el picor y las vesículas aparecen en las 72 horas siguientes a la aplicación de estos parches y confirman el agente alérgico. Cuando la prueba no es concluyente, se puede llevar a cabo la instilación del colirio para comprobar si la reacción alérgica se produce de forma controlada. Este paso no se recomienda en caso de antecedentes de reacción alérgica grave.

En cuanto al tratamiento, la eliminación del agente causante es esencial. Otras medidas son el uso de

lágrimas artificiales o corticosteroides en el caso de reacciones de hipersensibilidad retardada. Si se sospecha de hipersensibilidad de tipo 1, se recomienda el uso de agentes antihistamínicos.

En este caso se prescribió tratamiento con corticosteroides para mitigar la importante reacción inflamatoria y facilitar la mejoría. Se añadió un antibiótico de forma preventiva debido a la existencia de infiltrados perilímbicos y a episodios previos de blefaritis. La netilmicina es un antibiótico aminoglucósido de amplio espectro con una rápida función bactericida que presenta un bajo porcentaje de resistencia antibiótica. La fórmula combinada con dexametasona facilitó el cumplimiento terapéutico.

Conclusiones

La alergia confirmada a fenilefrina es poco común. En este caso, la reacción alérgica se manifestó con una queratoconjuntivitis intensa con infiltrados perilímbicos 24 horas después de la instilación de fenilefrina tópica en contexto de un examen oftalmológico ordinario. El diagnóstico se confirmó mediante pruebas intradérmicas. El tratamiento consistió en el uso de lágrimas artificiales y una tanda corta de corticosteroides y antibióticos con muy buena evolución.

Los colirios utilizados durante el examen oftalmológico presentan alto nivel de seguridad, sin embargo, no son inocuos y pueden ser la causa de cuadros alérgicos. Es importante estar alerta de posibles reacciones, confirmarlas en caso de sospecha y proporcionar al paciente la educación sanitaria necesaria para prevenirlas en futuro.

Financiamiento

La presente investigación no ha recibido ninguna beca específica de agencias de los sectores públicos, comercial o con ánimo de lucro.

Conflicto de intereses

Los autores declaran no tener conflicto de intereses.

Responsabilidades éticas

Protección de personas y animales. Los autores declaran que para esta investigación no se han realizado experimentos en seres humanos ni en animales.

Confidencialidad de los datos. Los autores declaran que han seguido los protocolos de su centro de trabajo sobre la publicación de datos de pacientes.

Derecho a la privacidad y consentimiento informado. Los autores han obtenido el consentimiento informado de los pacientes y/o sujetos referidos en el artículo.

Bibliografía

1. Vu B, Wong A, Marcus-Freeman S. Allergic reaction to phenylephrine. Fed Pract. 2017;34(2):41-4.
2. Raison-Peyron N, Du Thanh A, Demoly P, Guillot B. Long-lasting allergic contact blepharoconjunctivitis to phenylephrine eyedrops. Allergy Eur J Allergy Clin Immunol. 2009;64(4):657-8.
3. Geyer O, Neudorfer M, Lazar M, Dayan M, Mozes E. Cellular sensitivity in allergic blepharoconjunctivitis due to phenylephrine eye drops. Graefe's Arch Clin Exp Ophthalmol. 1993;231(12):748-50.
4. Geyer O, Yust I, Lazar M. Allergic blepharoconjunctivitis due to phenylephrine. J Ocul Pharmacol. 1988;4(2):123-6.
5. Villarreal O. Reliability of diagnostic tests for con- tact allergy to mydriatic eyedrops. Contact Dermatitis. 1998;38(3):150-4.
6. Gonzalo-Garijo MA, Pérez-Calderón R, de Argila D, Rodríguez-Nevado I. Erythrodermia to pseudoephedrine in a patient with contact allergy to phenylephrine. Allergol Immunopathol (Madr). 2002;30(4):239-42.

revista SOCOFTAL
Revista de la Sociedad Colombiana de Oftalmología
PERMANYER
Check for updates

CASO CLÍNICO

Endoftalmitis neonatal secundaria a sepsis neonatal temprana: reporte de caso

Endogenous neonatal endophthalmitis as a complication of early neonatal sepsis: Case report

Natalia Correa-Venegas, Sara M. Pérez y Camilo E. Martínez-Sánchez*

Unidad de Oftalmología, Hospital Universitario San Ignacio, Pontificia Universidad Javeriana, Bogotá, Colombia

Resumen

Introducción: *La endoftalmitis neonatal endógena es una complicación rara de la sepsis neonatal que puede llevar a ceguera. Un diagnóstico temprano y un tratamiento agresivo son esenciales para evitar la pérdida visual a largo plazo.* **Caso:** *Recién nacido pretérmino con endoftalmitis endógena como complicación tardía de una sepsis neonatal temprana, por deterioro clínico generalizado y persistencia de signos oftalmológicos. Se consideró vitrectomía posterior más antibiótico intravítreo de vancomicina y ceftazidima durante la infusión. A pesar de presentar cultivos negativos, posterior al procedimiento presentó mejoría clínica significativa al fondo de ojo y sistémica.* **Discusión:** *En los recién nacidos con sepsis neonatal, especialmente los pretérmino con bajo peso al nacer o con infección por microorganismos multirresistentes (que complican el tratamiento sistémico y aumentan el riesgo de diseminación endógena), debe considerarse la endoftalmitis endógena. La sospecha clínica y la adecuada aproximación diagnóstica de forma temprana, aun con cultivos negativos, permite mejorar el pronóstico visual, como en el caso presentado.*

Palabras clave: *Endoftalmitis. Neonatos. Infantes pretérmino. Retina pediátrica.*

Abstract

Background: *Endogenous neonatal endophthalmitis is an uncommon complication of neonatal sepsis, that can lead to blindness. Early diagnosis and aggressive treatment are essential to avoid long-term visual loss.* **Case:** *Pre-term newborn with endogenous endophthalmitis as a late complication of early neonatal sepsis, with negative cultures, but with generalized clinical deterioration and persistence of ophthalmological signs, therefore a posterior vitrectomy plus intravitreal vancomycin and ceftazidime infusion was required. After the procedure, the patient presented significant clinical improvement, at the ophthalmological exam as well as systemically.* **Discussion:** *Endogenous endophthalmitis should be considered in newborns with neonatal sepsis, especially preterm babies with low birth weight or with infection by multidrug-resistant microorganisms, which complicate systemic treatment and increase the risk of endogenous dissemination. Clinical suspicion and an adequate early diagnostic approach, even with negative cultures, could improve the visual prognosis, as in the case presented.*

Keywords: *Endophthalmitis. Newborn. Preterm infants. Pediatric retina.*

Correspondencia:
*Natalia Correa-Venegas
E-mail: ncorrea@husi.org.co

Fecha de recepción: 13-10-2021
Fecha de aceptación: 24-02-2022
DOI: 10.24875/RSCO.21000013

Disponible en internet: 23-05-2022
Rev Soc Colomb Oftalmol. 2022;55(1):36-40
www.revistaSCO.com

0120-0453 / © 2022 Sociedad Colombiana de Oftalmología (SOCOFTAL). Publicado por Permanyer. Este es un artículo *open access* bajo la licencia CC BY-NC-ND (http://creativecommons.org/licenses/by-nc-nd/4.0/).

Introducción

La endoftalmitis neonatal es una condición rara, que puede tener origen exógeno, reportado en un 80% de los casos, o endógeno, reportado en un 20%[1]. La endoftalmitis endógena es una complicación poco frecuente de la sepsis neonatal que puede llevar a la ceguera[2]. Constituye un 0.1-4% de todos los casos de endoftalmitis endógena, con alta incidencia de casos reportados en países como India y con baja incidencia en EE.UU.[2-4].

Los factores de riesgo conocidos para el desarrollo de la endoftalmitis neonatal son los mismos de la sepsis neonatal. Los factores de la madre que incrementan el riesgo son: el parto pretérmino, la corioamnionitis materna, la endometritis y la colonización materna de estreptococo del grupo B. Por otro lado, los factores que influyen posterior al nacimiento son: el bajo peso al nacer, la necesidad de transfusiones sanguíneas y hospitalizaciones prolongadas por otras comorbilidades, que aumentan la exposición infecciones nosocomiales[1,4].

Un diagnóstico temprano y un tratamiento agresivo de estos pacientes son esenciales para evitar la pérdida visual a largo plazo. Entre las opciones terapéuticas se incluyen los antibióticos sistémicos, la aplicación de antibiótico intravítreo y por último la vitrectomía posterior con antibiótico en la infusión como manejo definitivo en algunos casos específicos[2,5].

Se describe un caso de un recién nacido pretérmino con endoftalmitis neonatal como complicación tardía de una sepsis neonatal temprana, que presentó cultivos negativos pero adecuada respuesta clínica ante el tratamiento oportuno empírico.

Descripción del caso

Recién nacido pretérmino de 33 semanas por Ballard, masculino, con bajo peso para la edad gestacional, nace por cesárea de urgencias por preeclampsia materna grave. STORCH (sífilis, toxoplasma, rubeola, citomegalovirus [CMV], herpes virus, hepatitis B) negativo durante la gestación, sin complicaciones adicionales.

Durante la adaptación neonatal extrainstitucional, presentó meconio grado 2, con asfixia perinatal grave no candidato a hipotermia. Requirió surfactante pulmonar e intubación orotraqueal por 10 días, extubación programada sin complicaciones. Presentó sepsis neonatal temprana y recibió manejo con ampicilina/gentamicina intravenoso con posterior paso a piperacilina/vancomicina por deterioro clínico. Como complicaciones adicionales presentó hipertensión pulmonar moderada y hemorragia de matriz germinal grado I. Es remitido a la institución a los 35 días de vida, con Ballard corregido al ingreso de 35 semanas, con un total de 38 semanas de edad gestacional corregida, para valoración por retinólogo por asimetría del reflejo rojo, con sospecha de hemorragia vítrea y desprendimiento de retina del ojo derecho.

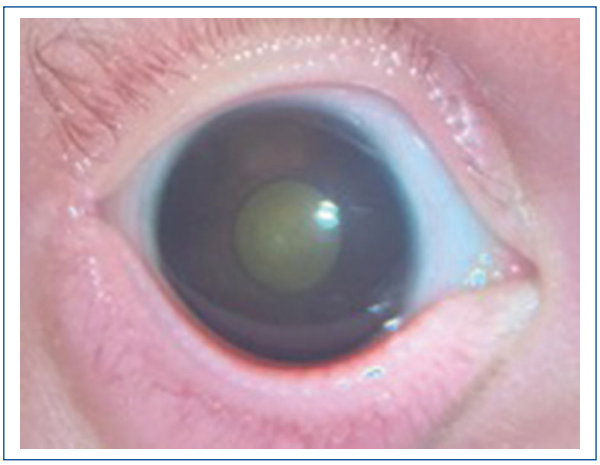

Figura 1. Ausencia de reflejo rojo en ojo derecho.

Al examen oftalmológico con segmento anterior sano, cristalino transparente y fondo de ojo derecho con pérdida completa del rojo retiniano, vítreo turbio, amarillo, que no permitía visualización de detalles en la retina como se puede ver en la figura 1. Fondo de ojo izquierdo dentro de límites normales, nervio óptico de bordes regulares, mácula sana, retina completamente vascularizada. Se realiza ecografía ocular de ojo derecho evidenciando cavidad vítrea con abundantes ecos de baja reflectividad, desprendimiento seroso en periferia temporal, coroides normal.

Se consideró como primera sospecha diagnóstica vitreítis severa de probable etiología infecciosa. Por lo que se solicitó perfil infeccioso completo con inmunoglobulina (Ig) G para CMV positiva con IgM negativa, carga viral no cuantificable, reagina plasmática rápida negativo, IgM e IgG para toxoplasmosis y rubeola negativa. Se realiza biopsia de vítreo y toma de cultivo, tomando muestra de vítreo central, se encuentra vítreo infiltrado con aparentes membranas vítreas. Se continuó manejo antibiótico intravenoso de amplio espectro con vancomicina, cefepima y anfotericina. Hasta ese momento hemocultivos, urocultivo y cultivo de líquido cefalorraquídeo negativos. Reporte de cultivo de vítreo de gérmenes comunes y hongos sin gérmenes, prueba de reacción en cadena de la

polimerasa (PCR) para CMV y herpes virus I y II negativa.

Teniendo en cuenta persistencia de vitreítis densa severa, turbia, y persistencia de deterioro clínico infeccioso sistémico, se consideró vitrectomía posterior más antibiótico intravítreo de vancomicina y ceftazidima en la infusión. Durante el procedimiento se evidencio vítreo purulento, con membranas y abscesos vítreos, retina aplicada, sin lesiones, como se muestra en la figura 2. Se libera completamente la hialoides, cavidad vítrea libre de membranas al finalizar el procedimiento, como se observa en la figura 3.

Se toman nuevas muestras para cultivo de gérmenes comunes y hongos, PCR para CMV y herpes virus I y II, cuyo reporte final fue negativo, sin aislamiento alguno. Posterior al procedimiento presentó mejoría clínica, con última valoración 12 días posoperatorio previo a egreso hospitalario, con fondo de ojo derecho sin celularidad vítrea, nervio óptico de bordes regulares, con pequeña membrana peripapilar en proceso de reabsorción, retina aplicada y vascularizada en toda su extensión. Se da alta hospitalaria y se recomienda seguimiento ambulatorio.

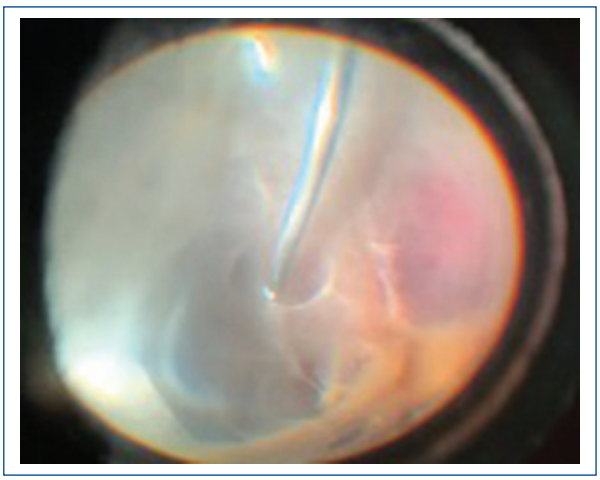

Figura 2. Vitrectomía posterior realizada en ojo derecho con hallazgos de vítreo purulento, membranas y abscesos vítreos, retina aplicada.

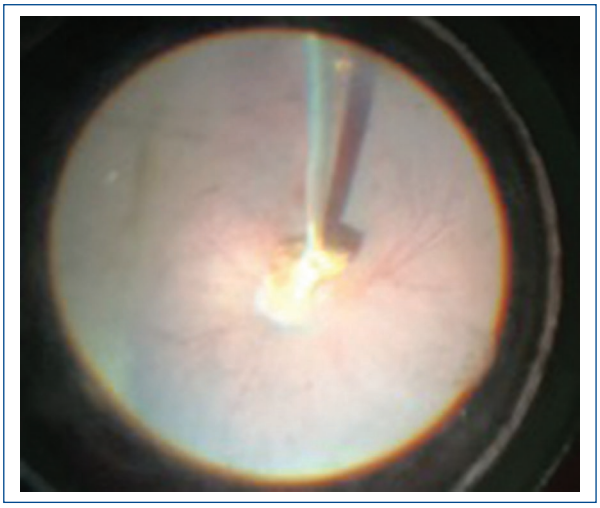

Figura 3. Al finalizar vitrectomía posterior realizada en ojo derecho, con liberación de membrana vítreas.

Discusión

Aunque la sepsis neonatal es una causa frecuente de mortalidad en países en desarrollo, la endoftalmitis secundaria es raramente reportada[2].

Se ha visto una disminución en la incidencia de endoftalmitis neonatal de aproximadamente 6% por año, con una incidencia en 1998 de 8.71 casos por 100,000 nacidos vivos, comparado con el 2006 de 4.42 por 100,000. Esta disminución en las cifras es secundaria a la mejoría en los cuidados neonatales, en la profilaxis antimicrobiana y la farmacoterapia para infección sistémica[4]. Sin embargo, hay países como India en donde una serie de casos de un hospital de referencia describe una incidencia de un caso de endoftalmitis neonatal por cada 1,000 nacidos vivos. Basu et al. concluyen que su mayor incidencia se debe a las características de la población dentro de la unidad de cuidados intensivos neonatales, en su mayoría pacientes pretérmino con extremado bajo peso al nacer, así como una alta tasa de infección por microorganismos multirresistentes, que complican el tratamiento de la sepsis neonatal y aumentan el riesgo de diseminación endógena[2].

En nuestra población también debemos tener en cuenta el tiempo promedio entre la aparición de síntomas, la sospecha diagnóstica y la valoración especializada; y cómo estos factores juegan un papel clave a la hora del diagnóstico y tratamiento oportuno. En el caso presentado la remisión fue 35 días después del nacimiento a pesar de las complicaciones infecciosas descritas, el deterioro clínico y la asimetría al fondo de ojo. En una serie de casos por Jalali et al. que incluía 31 ojos a lo largo de 12 años, el intervalo promedio entre la aparición de signos o síntomas de una endoftalmitis, al momento de referencia a una valoración especializada en un hospital de tercer nivel, fue de 13 días (2-105 días), en un país en vía de desarrollo. Considerándose como posibles razones para la demora

de la referencia la pobre conciencia entre pediatras, la dificultad de realizar un adecuado examen oftalmológico y la inhabilidad del bebé de comunicar síntomas específicos. Además, dentro del análisis y la impresión diagnóstica en el momento de la referencia, la endoftalmitis neonatal estaba descrita como sospecha solamente en un 31% de los casos[1].

Llama la atención en el caso descrito, los cultivos negativos, a pesar de la evidencia y sospecha clínica; sin embargo, el paciente ya había recibido tratamiento sistémico en dos oportunidades previo al ingreso a la institución. Distintos estudios han demostrado una sensibilidad y especificidad variable de los cultivos vítreos, para el diagnóstico de endoftalmitis. O'Shea et al. encontraron previo al inicio de manejo antibiótico, una sensibilidad del 82.3% y especificidad del 57.89%, con valores predictivos positivos y negativos del 45.0 y 88.8% respectivamente; en casos de endoftalmitis tanto endógena como exógena[6]. Mientras que un estudio que incluyó únicamente casos de endoftalmitis endógena, mostró una positividad de los cultivos intraoculares del 28.6%, y este porcentaje disminuyó al 0% en casos en los que ya se había iniciado manejo con antibiótico sistémico[7,8].

Si bien el diagnóstico en el paciente enunciado es difícil, tendremos que tener en cuenta varios factores que hacen de la endoftalmitis el diagnóstico más probable. En primera instancia y como lo descrito por Saiman et al.[9], se aumenta el riesgo en todo paciente que requiere ventilación mecánica, como en el caso de la paciente expuesta con requerimiento de intubación orotraqueal por 10 días, sumado al bajo peso para la edad gestacional y un antecedente de bacteriemia. Combinando estos tres factores simultáneamente con el resto de comorbilidades como la prematuridad y la hemorragia de la matriz germinal, auguran un pronóstico más desfavorable y una sospecha clínica mayor hacia el diagnóstico de endoftalmitis. Adicionalmente, y en contexto de una respuesta clínica satisfactoria al tratamiento antibiótico intravítreo, se hacen menos probables otros diagnósticos no infecciosos como retinopatía del prematuro, uveítis vírica o retinoblastoma que de otro modo no hubieran respondido al tratamiento instaurado.

Conclusión

Es fundamental basarse en los hallazgos clínicos a la hora de iniciar un tratamiento oportuno en sospecha de endoftalmitis neonatal. Dado que, aunque los cultivos sean negativos en muestras vítreas, la subsecuente respuesta al tratamiento y la clara mejoría clínica soportan el diagnóstico final en donde se consideró que la bacteriemia era la causa de la endoftalmitis[10].

Aunque teóricamente durante la endoftalmitis la barrera hematorretiniana usualmente está rota, permitiendo el ingreso de antibióticos sistémicos administrados, está descrito que la inyección intravítrea de antibiótico es el tratamiento de elección, por lo general con una combinación de vancomicina más amikacina o ceftazidima[2,11].

Hay casos específicos más graves, como el presentado en este artículo, donde es necesario un tratamiento agresivo y definitivo con vitrectomía posterior más infusión intravítrea de antibiótico. Esto puede llevar a un desenlace anatómico más favorable, que permita mejorar el pronóstico del ojo infectado[2,5,9]. Sin embargo, hay que considerar que la vitrectomía en los niños, sobre todo en neonatos, es técnicamente más retadora por la diferencia en la anatomía, por lo que requiere un especialista entrenado en estas[2].

Se reitera la importancia de reconocer y sospechar la endoftalmitis neonatal como agravante de la condición sistémica, puesto que el diagnóstico, y por ende el tratamiento oportuno, tiene la posibilidad de adecuada recuperación visual, mejorando el pronóstico a largo plazo del globo ocular infectado.

Financiamiento

La presente investigación no ha recibido ninguna beca específica de agencias de sector público, comercial o con ánimo de lucro.

Conflicto de intereses

Los autores declaran no tener conflicto de intereses.

Responsabilidades éticas

Protección de personas y animales. Los autores declaran que para esta investigación no se han realizado experimentos en seres humanos ni en animales.

Confidencialidad de los datos. Los autores declaran que han seguido los protocolos de su centro de trabajo sobre la publicación de datos de pacientes.

Derecho a la privacidad y consentimiento informado. Los autores han obtenido el consentimiento informado de los pacientes y/o sujetos referidos en el

articulo. Este documento obra en poder del autor de correspondencia.

Bibliografía

1. Jalali S, Pehere N, Rani PK, Bobbili RB, Nalamada S, Motukupally SR, et al. Treatment outcomes and clinicomicrobiological characteristics of a protocol-based approach for neonatal endogenous endophthalmitis. Eur J Ophthalmol. 2014;24(3):424-36.
2. Basu S, Kumar A, Kapoor K, Bagri NK, Chandra A. Neonatal endogenous endophthalmitis: A report of six cases. Pediatrics. 2013; 131(4):e1292-7.
3. Aziz HA, Berrocal AM, Sisk RA, Hartley K, Diaz-Barbosa M, Johnson RA, et al. Intraocular infections in the neonatal intensive care unit. Clin Ophthalmol. 2012;6(1):733-7.
4. Moshfeghi AA, Charalel RA, Hernandez-Boussard T, Morton JM, Moshfeghi DM. Declining incidence of neonatal endophthalmitis in the United States. Am J Ophthalmol. 2011;151(1):59-65.e1.
5. Gago LC, Capone A, Trese MT. Bilateral presumed endogenous Candida endophthalmitis and stage 3 retinopathy of prematurity. Am J Ophthalmol. 2002;134(4):611-3.
6. Rangel O'Shea D, Sjoholm, Morales-Canton V, Fromow-Guerra JJ, Velez-Montoya R. Aqueous humor culture as a diagnosis tool for endophthalmitis. Invest Ophthalmol Vis Sci. 2017;58(8):5496.
7. Regan KA, Radhakrishnan NS, Hammer JD, Wilson BD, Gadkowski LB, Iyer SSR. Endogenous endophthalmitis: yield of the diagnostic evaluation. BMC Ophthalmol. 2020;20(1):138.
8. Colucciello M. The value of vitreous and aqueous sampling for culture in endophthalmitis - Should there be a change in culture? Retinal Physician [Internet]. 2021;(January/February):42-6. Disponible en: http://digital.retinalphysician.com/publication/?i=688609&ver=html5&p=44
9. Ho V, Ho LY, Ranchod TM, Drenser KA, Williams GA, Garretson BR. Endogenous methicillin-resistant Staphylococcus aureus endophthalmitis. Retina. 2011;31(3):596-601.
10. Relhan N, Albini T, Pathengay A, Flynn HW. Bilateral endogenous endophthalmitis caused by vancomycin-resistant Staphylococcus epidermidis in a neonate. J Ophthalmic Inflamm Infect. 2015;5(1):11.
11. Streilein JW. Immunoregulatory mechanisms of the eye. Prog Retin Eye Res. 1999;18(3):357-70.

revista SOCOFTAL
Revista de la Sociedad Colombiana de Oftalmología
PERMANYER
Check for updates

IMAGE IN OPHTHALMOLOGY

Retinal capillary hemangioma

Hemangioma capilar retiniano

Liria Yamamoto-Rodríguez[1], Maria Klecheva-Maksimova[2], Daniel Lorenzo-Parra[1], and Josep Maria Caminal-Mitjana[1]*

[1]Department of Ophthalmology, University Hospital of Bellvitge, Hospitalet de Llobregat, Barcelona; [2]Department of Ophthalmology, San Pedro Hospital, Logroño. Spain

Abstract

This manuscript describes a case of a retinal capillary hemangioma which had been impairing our patient's vision for a number of years. We performed widefield retinal imaging which revealed the patient's vasoproliferative tumor, as well as fluorescein angiography, which displayed its intricate vascular network, depicting the characteristic vascular nature of this vasoproliferative tumor. This case also underlines the importance of ruling out other disease locations due to its association with von Hippel-Lindau syndrome.

Keywords: *Hemangioma. Retina. Vasoproliferative.*

Resumen

Este manuscrito describe un caso de hemangioma capilar retiniano que afectaba la visión de nuestra paciente durante varios años. Realizamos imágenes de retina de campo amplio que revelaron el tumor vasoproliferativo de la paciente, así como una angiografía fluoresceínica que mostró su intrincada red vascular, destapando la naturaleza vascular característica de este tumor vasoproliferativo. Este caso también acentúa la importancia de descartar otras localizaciones de la enfermedad por su asociación con el síndrome de von Hippel-Lindau.

Palabras clave: *Hemangioma. Retina. Vasoproliferativo.*

Introduction

A 38-year-old woman was referred to our ocular oncology unit to determine treatment options for a retinal capillary hemangioma in her right eye. She referred a superior visual defect for about 18 years and was previously treated with cryotherapy in another center with unsuccessful results. The rest of her personal and family medical history were not contributory to her findings. Her best-corrected Snellen visual acuity was 20/40 OD and 20/12.5 OS.

Indirect ophthalmoscopy revealed a raised, rounded, and orange-red retinal lesion with three-disk diameters, in the midperiphery of the inferior temporal retina. It showed notably dilated feeding vessels and yellowish lipid exudates accumulating as well as an associated inferior serous retinal detachment and macular vitreous tractions (Fig. 1).

Swept-source optical coherence tomography images showed macular retinoschisis and paramacular vitreous tractions (Fig. 2). Fluorescein angiography revealed early hyperfluorescence in the tumoral lesion. All sequences

Correspondence:
*Liria Yamamoto-Rodríguez
E-mail: liriayamamoto@gmail.com

Date of reception: 08-12-2021
Date of acceptance: 23-01-2022
DOI: 10.24875/RSCO.21000021

Disponible en internet: 23-05-2022
Rev Soc Colomb Oftalmol. 2022;55(1):41-42
www.revistaSCO.com

0120-0453/© 2022 Sociedad Colombiana de Oftalmología (SOCOFTAL). Published by Permanyer. This is an open access article under the CC BY-NC-ND license (http://creativecommons.org/licenses/by-nc-nd/4.0/).

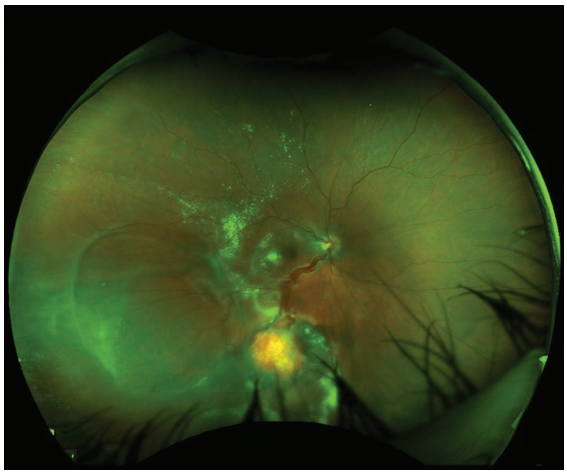

Figure 1. Widefield retinography of the retinal capillary hemangioma. An exophytic retinal capillary hemangioma in the midperiphery of the inferior temporal retina with associated exudates and serous retinal detachment as well as vitreous tractions can be seen.

showed dilated and tortuous feeder and drainage vessels. An intricate network of capillaries could be seen inside the tumor, with perilesional leakage.

Contact B-scan ultrasonography measurements were 2.18 mm in height and 6.86 × 4.65 in basal diameter. A-scan ultrasonography revealed predominantly high internal reflectivity.

We suggested performing a vitrectomy to release tractions, intraoperative argon laser therapy on the aberrant vessels, and endocryocoagulation. Following this treatment, tumoral vessels showed a decrease in caliber, macular tractions were successfully freed and inferior serous retinal detachment as well as macular exudative lesions persisted.

It is imperative to exclude other hemangioblastoma locations due to its association with von Hippel-Lindau syndrome[1-3].

Funding

The study was performed as part of the authors' regular employment duties. No additional funding was provided.

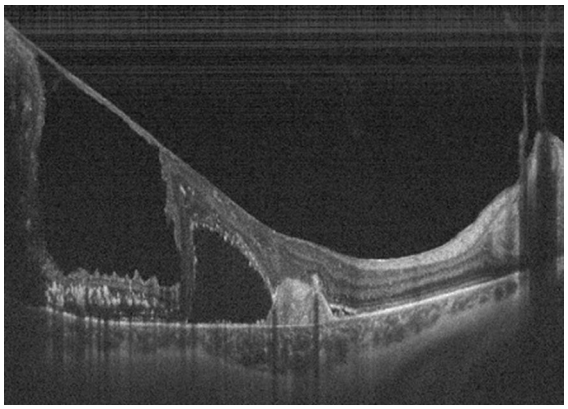

Figure 2. Swept-source optical coherence tomography of the retinal capillary hemangioma. A neurosensory detachment and vitreous tractions extending from the macular region can be seen.

Conflicts of interest

The authors declare that there are no conflicts of interest.

Ethical disclosures

Protection of people and animals. The authors declare that no experiments have been performed on humans or animals for this research.

Data confidentiality. The authors declare that they have followed the protocols of their work center on the publication of patient data.

Right to privacy and informed consent. The authors have obtained the informed consent of the patients and/or subjects referred to in the article.

References

1. Aaberg TM, Aaberg TM, Martin DF, Gilman JP, Myles R. Three cases of large retinal capillary hemangiomas treated with verteporfin and photodynamic therapy. Arch Ophthalmol. 2005;123:328-32.
2. Won YK, Lee MW, Shin YI, Kim JY, Jo YJ. Clinical results of various treatments for retinal capillary hemangioma. Korean J Ophthalmol. 2020;34:133-42.
3. Singh AD, Nouri M, Shields CL, Shields JA, Perez N. Treatment of retinal capillary hemangioma. Ophthalmology. 2002;109:1799-806.